

Perspectivas de Expertos



Profesor. Sebastian Kelle

MD, FESC, FAHA, FSCMR

Centro alemán del corazón Berlín

Universidad Charité Medicina

Berlín, Alemania

MR cardiovascular para pacientes con COVID-19

Publicaciones recientes¹ muestran que la COVID parece ser una enfermedad endotelial que está afectando a muchos órganos y que potencialmente resulta en lesiones en los riñones, el cerebro, el sistema vascular y el corazón. Actualmente solo hay datos limitados disponibles sobre la COVID-19 y el corazón (especialmente datos de seguimiento en pacientes no hospitalizados). Estamos viendo un aumento en el número de pacientes con síntomas cardíacos post COVID-19, y la RM cardíaca ofrece una forma efectiva de evaluar la posible lesión miocárdica.

“Apenas estamos empezando a entender el tipo de daño cardíaco causado por la COVID-19. La RM cardíaca ofrece una oportunidad significativa debido a la disponibilidad para utilizar herramientas cuantitativas como la medición de la deformación mapeo T1 y T2 y la capacidad de combinar imágenes de deformación miocárdica y edema potencial con IRM de estrés”, menciona el profesor Kelle.

¿Es la COVID-19 una enfermedad continua?

El número de sistemas de órganos afectados por la covid-19 y el grado de daño sugieren que muy bien podría ser una enfermedad endotelial con inflamación sistémica. Se han publicado informes que demuestran casos muy graves de daño cardíaco asociado con la COVID-19, incluida la miocarditis aguda y el infarto del miocardio (IM).

Ahora estamos aprendiendo más sobre la COVID-19 y su efecto en el corazón. Se han observado lesiones miocárdicas en todos los grupos de pacientes en todo el mundo. Por ejemplo, una investigación reciente encontró que entre 150 pacientes hospitalizados con COVID-19 en Londres (edad promedio de 70 años), un alto porcentaje presentó lesión miocárdica con liberación de troponina. La lesión del miocardio incluyó miocarditis, IM, miocarditis con IM e isquemia. Sin embargo, la medida cuantitativa de T1 nativo en el tabique no fue elevada significativamente en estos pacientes de COVID-19 en comparación con los sujetos de control de edad comparable, lo que difiere de la presentación clásica de la miocarditis viral.

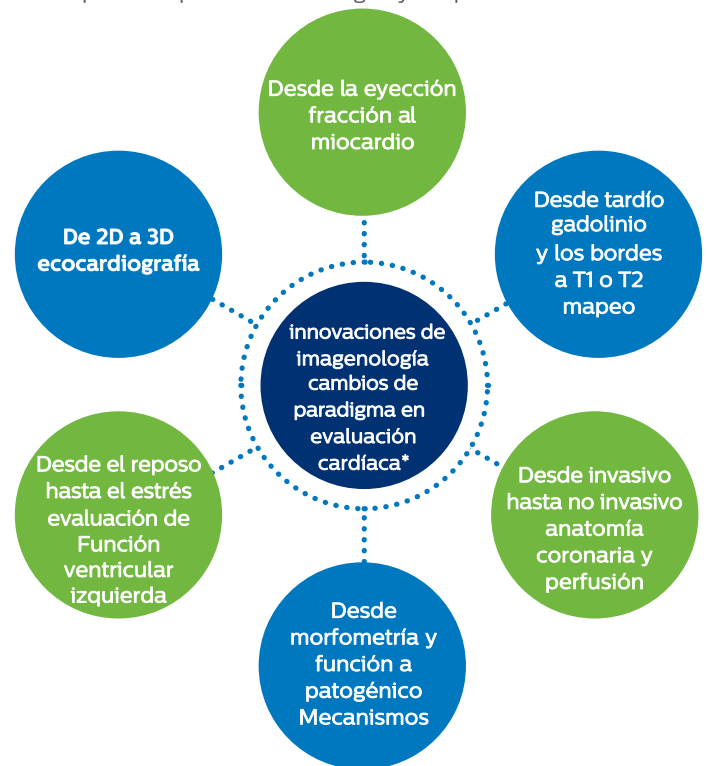
El equipo del profesor Kelle ha atendido a pacientes durante varias semanas o meses después de la fase convaleciente de COVID-19 que presentan disnea persistente.

La RM cardíaca está proporcionando respuestas

Los avances en imagenología están mejorando la evaluación cardíaca. La RM cardíaca está demostrando ser una forma efectiva para evaluar el daño tanto en la fase aguda como en la convaleciente de la COVID-19. La RM cardíaca ofrece no solo datos anatómicos, sino también herramientas cuantitativas como el mapeo de deformación, T1 o T2 y la capacidad de evaluar la función al combinar las pruebas con RM de estrés.

Los métodos innovadores de imagenología en la insuficiencia cardíaca están produciendo un cambio paradigma en la evaluación cardíaca¹

La Sociedad para la Resonancia Magnética Cardiovascular (SCMR) está refinando los protocolos y la interpretación, dicha institución también proporciona consejos prácticos sobre la ejecución de un servicio de RMC durante la COVID-19². Los protocolos de la SCMR para las secuelas de la infección por COVID-19 se diseñaron para abordar las limitaciones de la apnea de los pacientes. También ayudan a minimizar el riesgo de exposición para los tecnólogos y los pacientes.



*Adaptado de Čelutkienė J, et al.

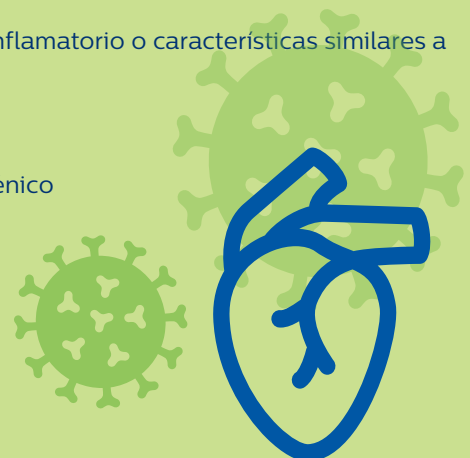
Indicaciones esperadas de RMC en pacientes en fase activa o convaleciente de COVID-19²

Adultos

- Disfunción ventricular izquierda y derecha (insuficiencia cardíaca)
- Miocarditis (incluida enfermedad inflamatoria sistémica, cardiotoxicidad)
- Pericarditis
- Infarto del miocardio con arterias coronarias no obstructivas (MINOCA)
- Dolor torácico (síndrome coronario crónico)
- Infarto agudo del miocardio
- Cardiomiopatía inducida por el estrés (Takotsubo)
- Arritmia ventricular, paro cardíaco con reanimación
- Hipertensión pulmonar
- Vasculitis

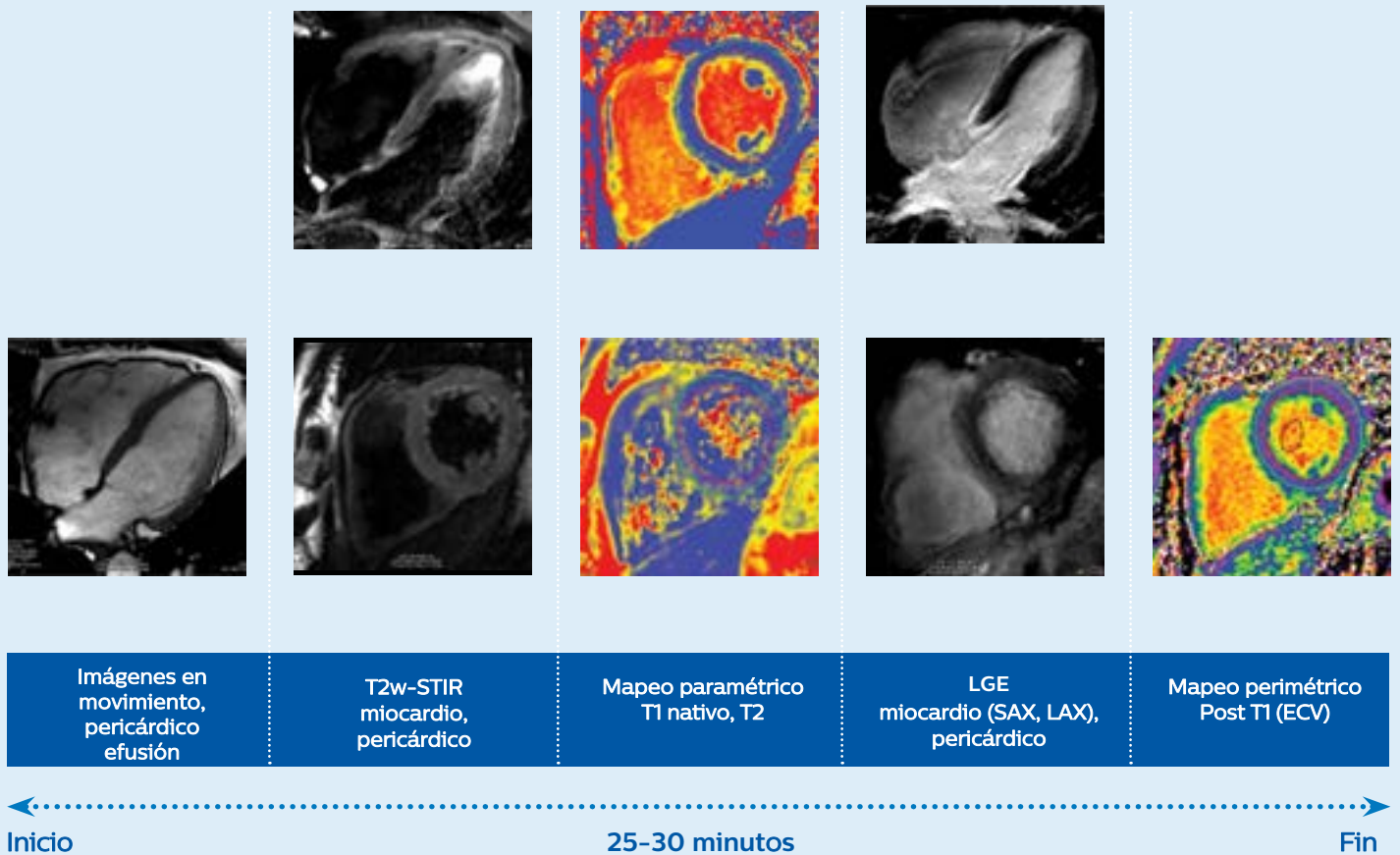
Niños

- Disfunción ventricular izquierda o derecha (insuficiencia cardíaca)
- Síndrome hiperinflamatorio o características similares a Kawasaki
- Vasculitis aguda
- Choque cardiogénico



Protocolo CMR recomendado (Centro Alemán del Corazón Berlin, Alemania)

El Profesor Kelle comparte el protocolo RMC recomendado por su organización, mientras señala que generalmente se puede realizar en menos de 30 minutos.



Resultados de RM cardiovascular en pacientes con COVID-19

El profesor Kelle hace hincapié en la necesidad de más datos y resume sus reflexiones sobre la COVID-19 y el corazón.

- Actualmente solo se dispone de datos limitados (especialmente datos de seguimiento en pacientes no hospitalizados)
- Con la COVID-19, el grado de lesión miocárdica y el comienzo no está claro
- Cada vez hay más pacientes con indicación clínica de RM cardiovascular post COVID-19
- Si los síntomas cardíacos clínicos ocurren después de la COVID-19, se debe considerar una prueba de RM cardiovascular
- Hay una diferencia entre los pacientes con COVID-19 agudo y los que se encuentran en la fase convaleciente de COVID-19
- Se deben apoyar los registros internacionales como SCMR-COVID-19
- Los datos nos ayudarán a comprender mejor el efecto de otras enfermedades infecciosas sobre el sistema cardiovascular

Vea el video sobre RM cardiovascular en pacientes con y post COVID 19

<https://youtu.be/QiBMHuQJvPA>

Referencias

1. Čelutkienė J, Plymen CM, Flachskampf FA, et al. Métodos innovadores de la imagenología en paro cardíaco: un cambio de paradigma en la evaluación cardíaca. Declaración de posición en nombre de la Asociación de Insuficiencia Cardíaca de la Sociedad Europea de Cardiología. Eur J Heart Fail. 2018;20:1615-1633. DOI.org/10.1002/ejhf.1330.
2. Kelle S, Bucciarelli-Ducci C, Judd RM, et al. La Sociedad de Resonancia Magnética Cardiovascular (SCMR) recomendó protocolos de RMC para el escaneo a pacientes con infección por COVID-19 en fase activa o convaleciente. J Cardiovasc Magn Reson. 2020;22(61).DOI.org/10.1186/s12968-020-00656-6.

Los resultados de estudios de caso no permiten predecir los resultados de otros casos. Los resultados en otros casos pueden variar.

© 2021 Koninklijke Philips N.V. Todos los derechos reservados. Philips se reserva el derecho de realizar cambios en las especificaciones y/o discontinuar cualquier producto en cualquier momento sin previo aviso u obligación y no es responsable de las consecuencias que se deriven de la utilización de esta publicación. Las marcas comerciales son propiedad de Koninklijke Philips N.V. o de sus respectivos propietarios.



www.philips.com

Impreso en los Países Bajos.
4522 991 68281 * MARZO 2021