

# 9. deutschsprachiges Anwendertreffen

15.-16. September 2023

TLE Community & Friends: The future belongs to those who prepare for it today!

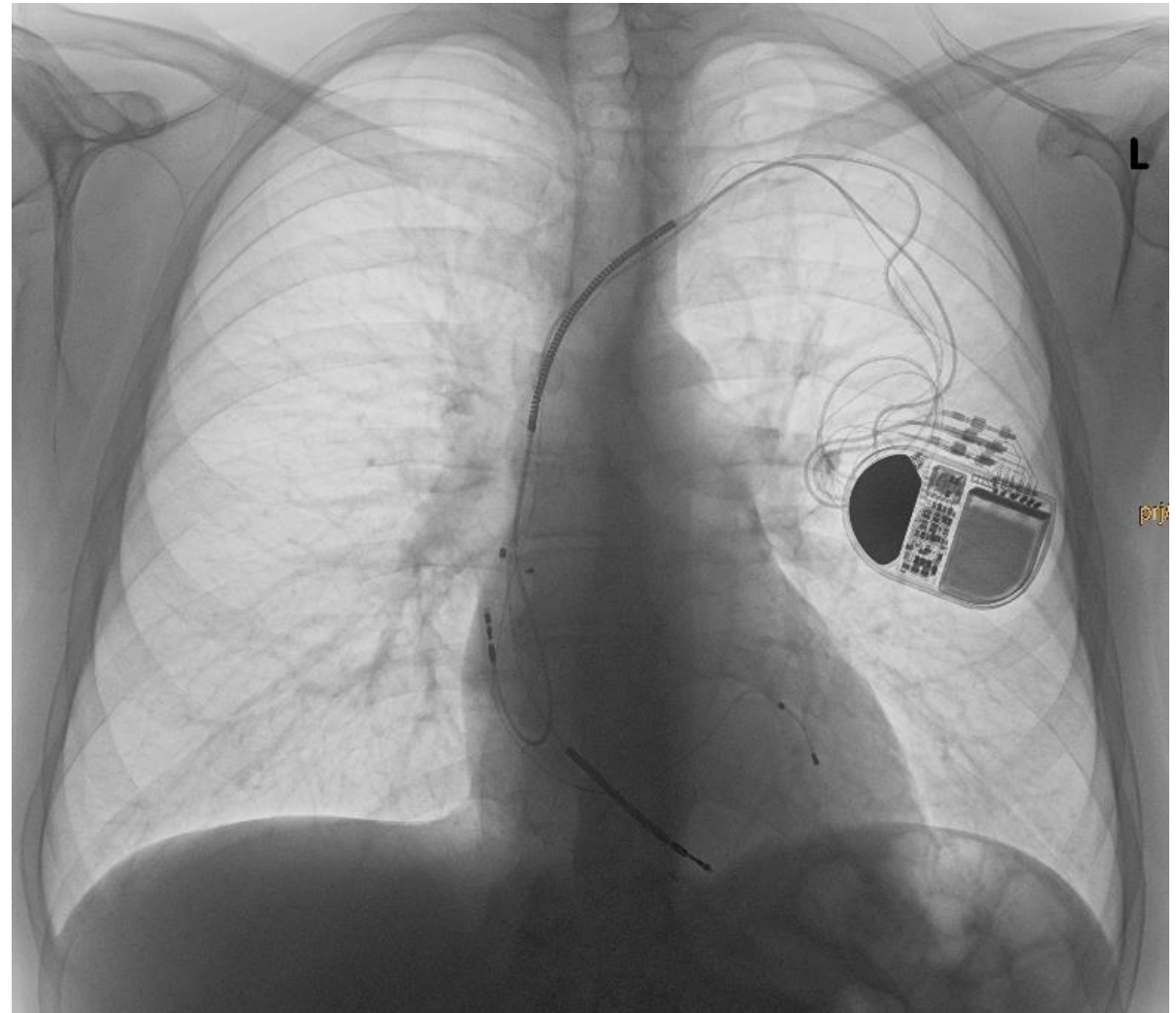
# Expect the unexpected...

**PD Dr. med. Alexander Breitenstein**  
**Leitender Arzt Elektrophysiologie**  
**Leiter Devices und Elektrodenextraktionen**  
**UniversitätsSpital Zürich**  
**Schweiz**

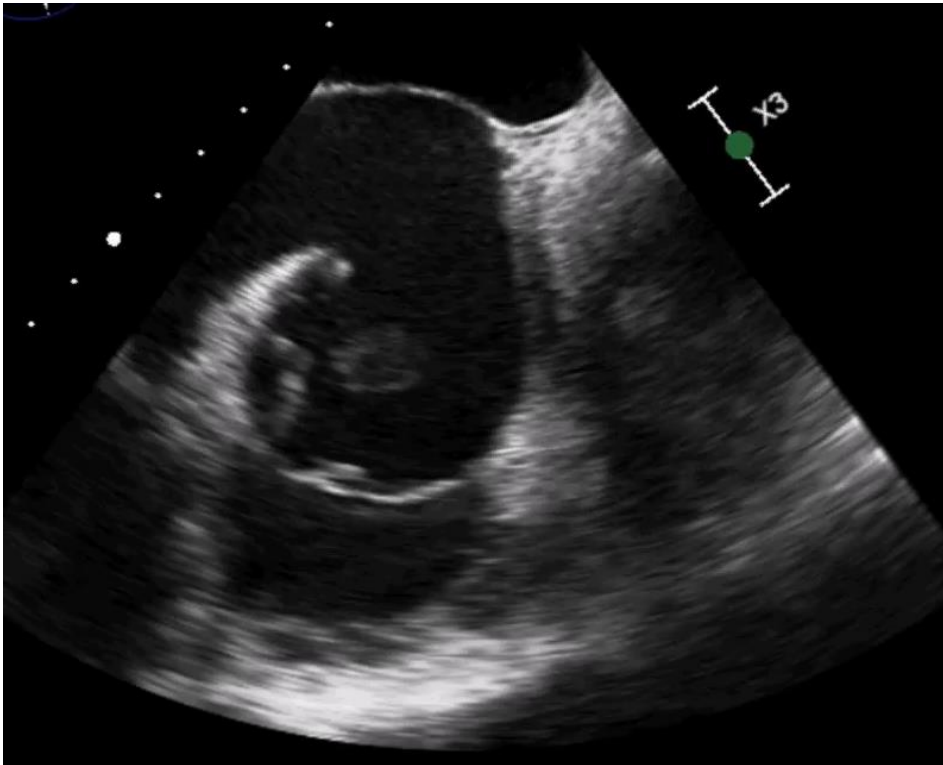
**USZ** Universitäts  
Spital Zürich

# Medizinische Vorgeschichte des Patienten

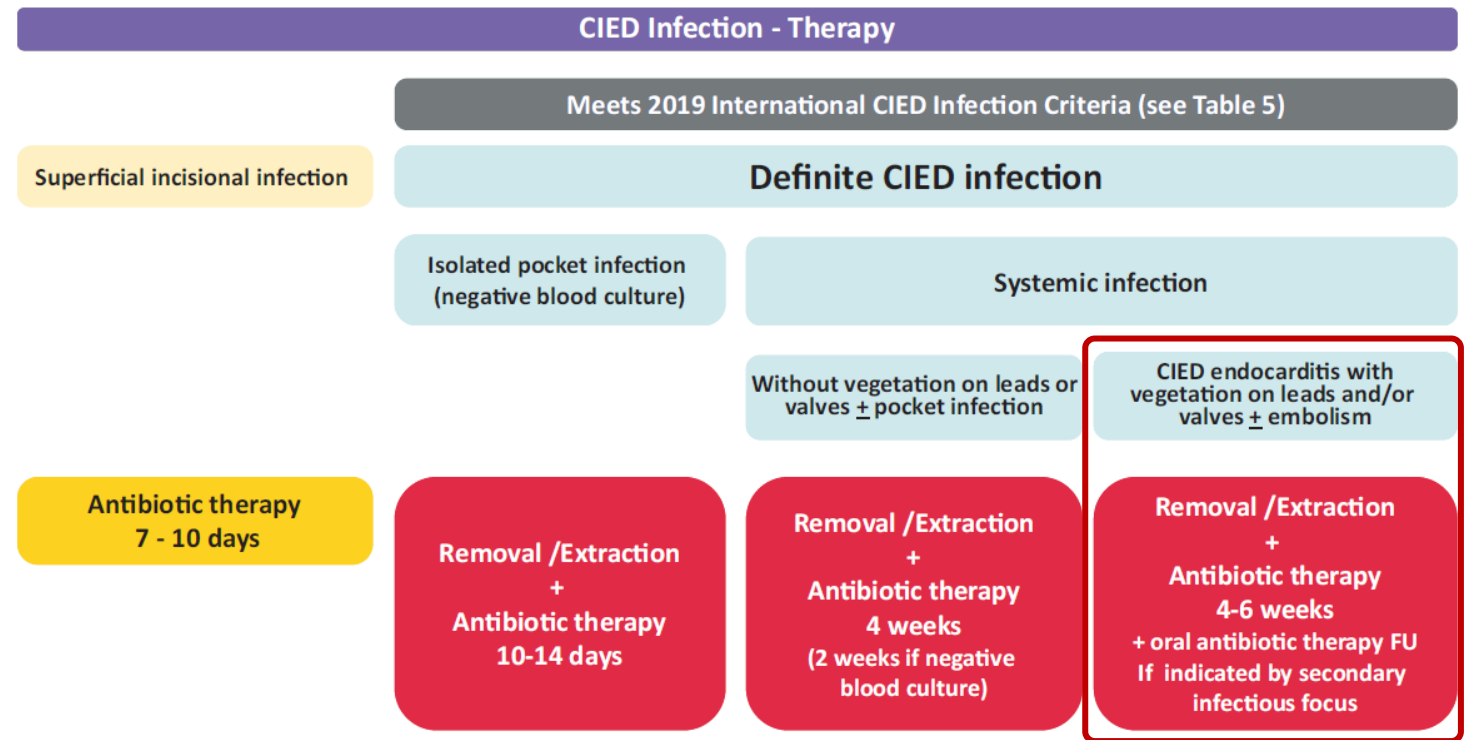
- **47jähriger Mann**
- **Dilatative Kardiomyopathie mit schwer eingeschränkter linksventrikulärer Funktion (LVEF 25 %)**
- **Transvenöse CRT-D-Implantation im Jahre 2006**
- **Wird zugewiesen bei nun dokumentierter Bakteriämie mit *St. aureus* bei Sondenendokarditis**



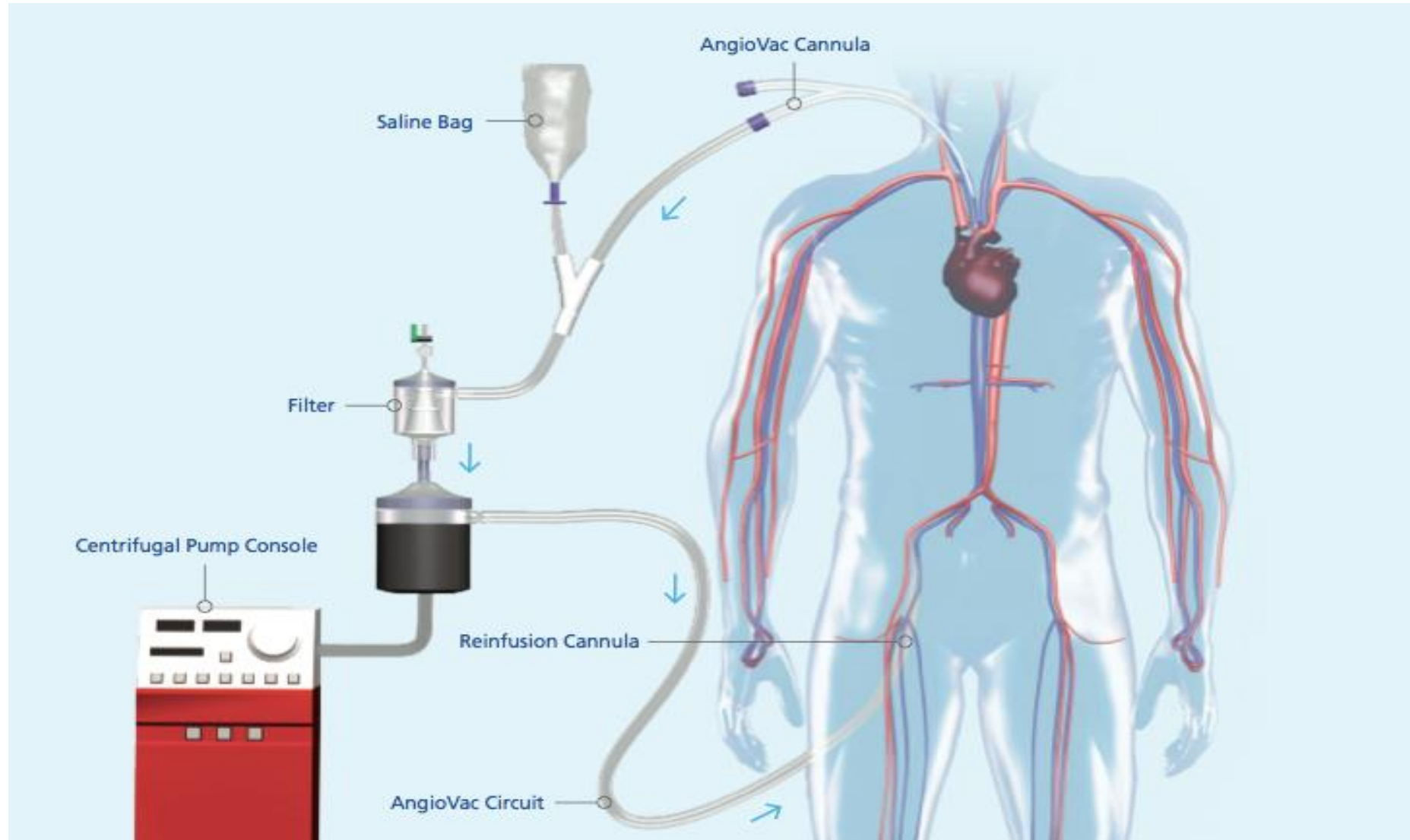
# St. aureus-Assoziierte CIED



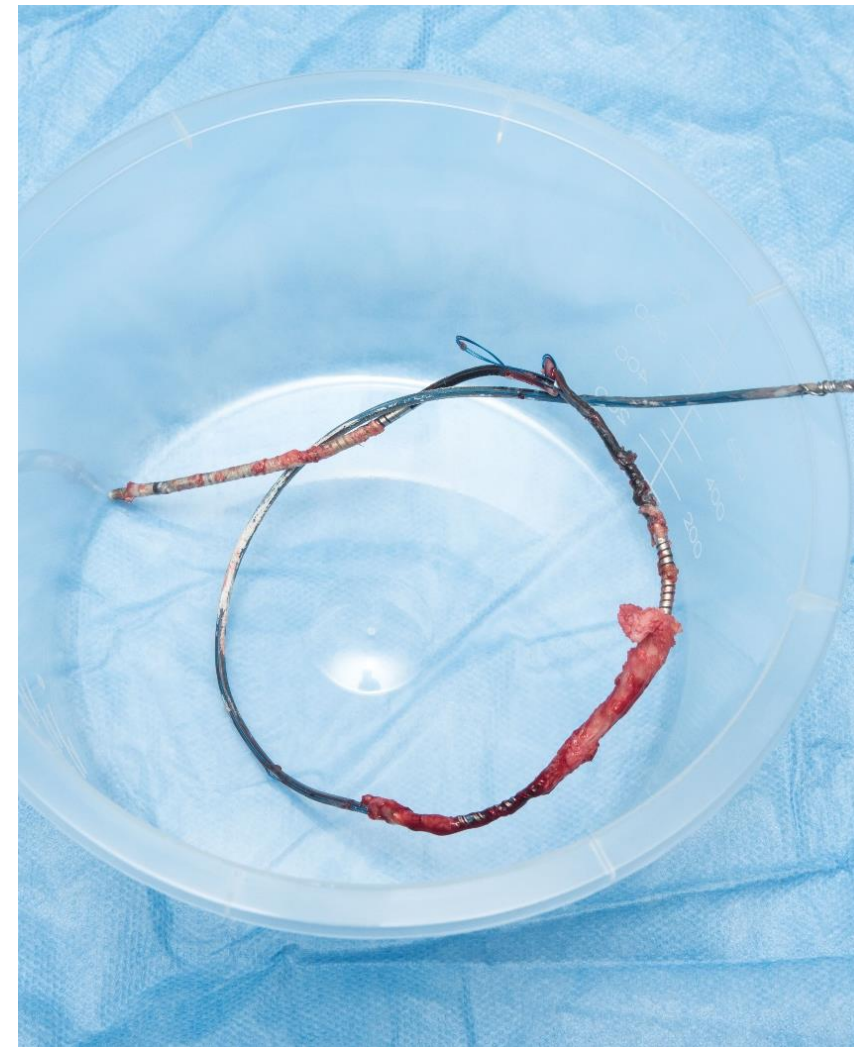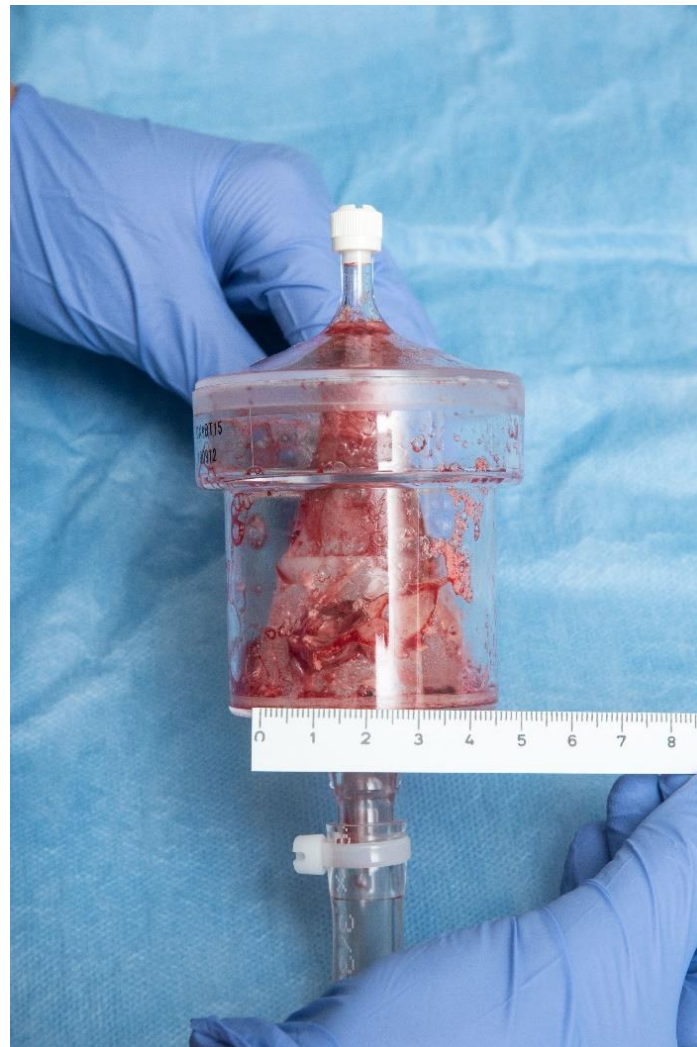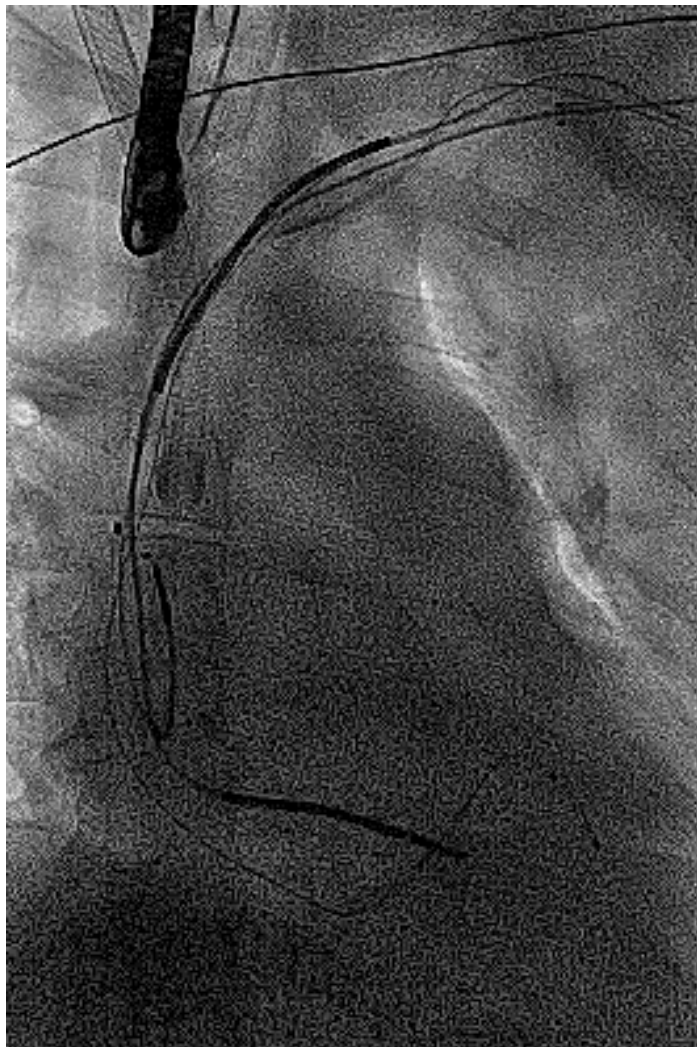
Nachweis einer grossen Vegetation an einer der Elektroden im Bereich des rechten Vorhofs



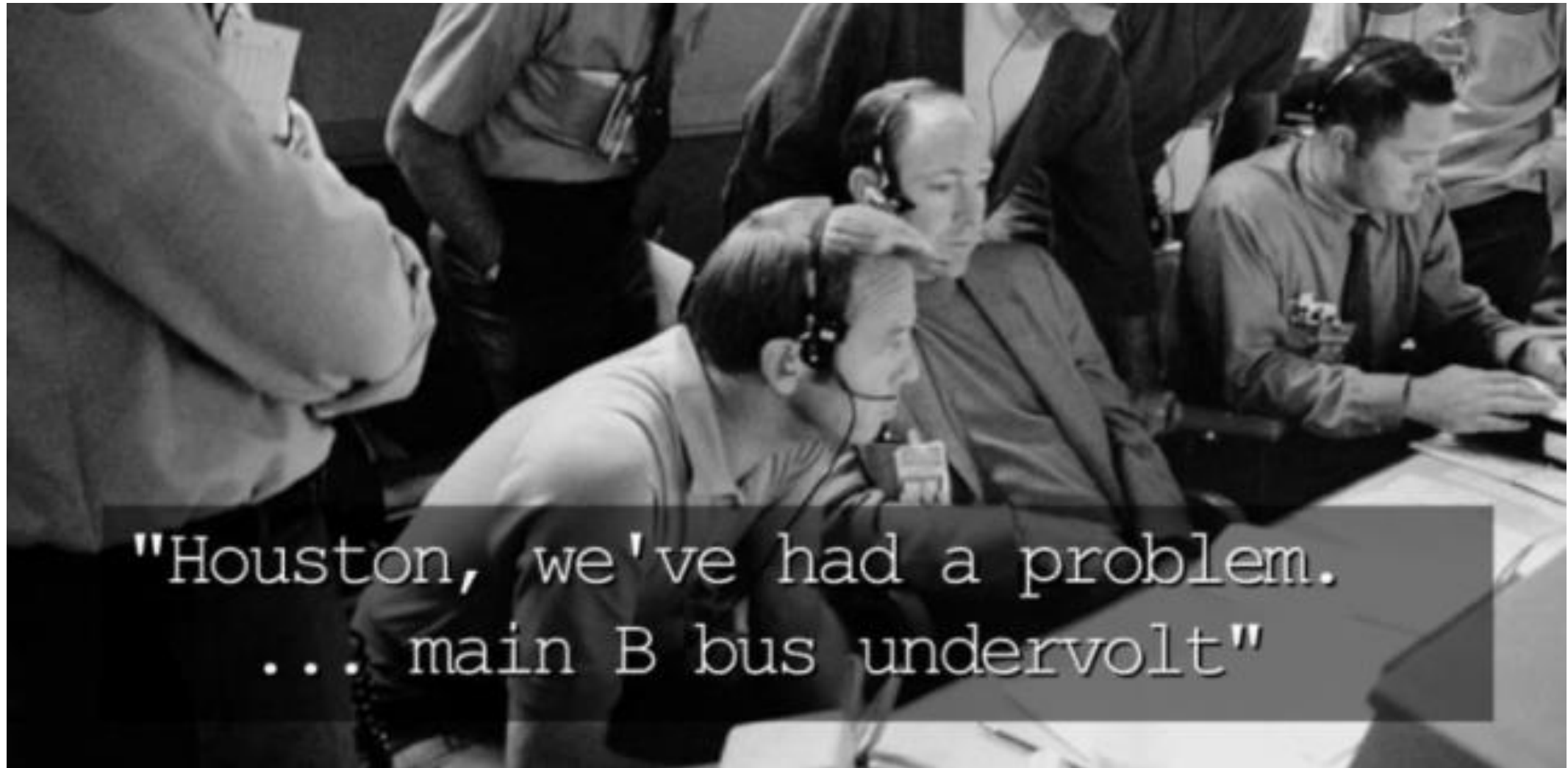
# Transvenöse Aspiration der Vegetation mittels AngioVac® System



# Erfolgreiche Extraktion und Aspiration der Vegetation



## 5 Minuten später....



"Houston, we've had a problem.  
... main B bus undervolt"

# Verschlechterung der Hämodynamik

**«Wir haben einen kontinuierlichen Abfall des Blutdrucks»**

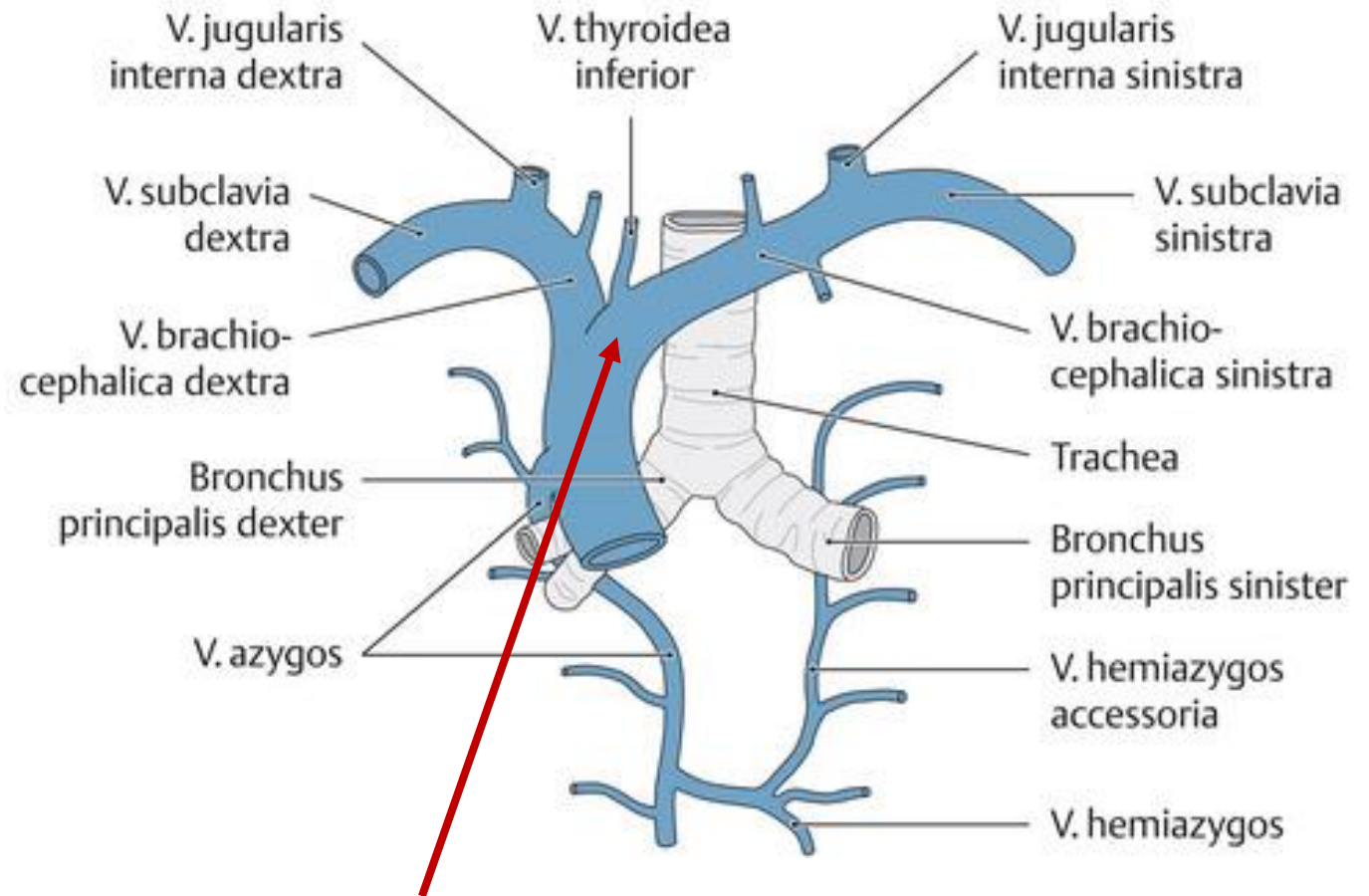
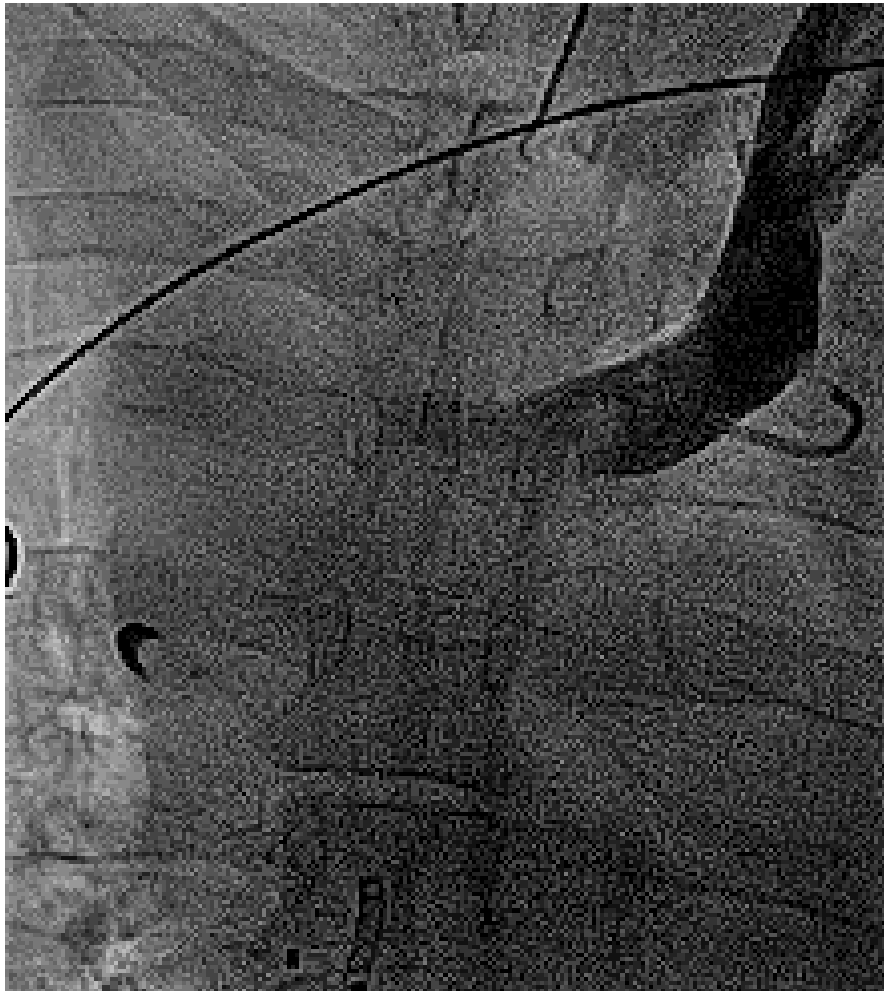
**Sofortige Kontrolle mittels TEE:**

- Kein Perikarderguss
- Kein Hämathothorax
- Keine Lungenembolie bzw. Zeichen der Rechtsherzdekompensation
- Keine Tricuspidalklappeninsuffizienz

**«Nun haben wir einen kontinuierlichen Abfall des Blutdrucks UND ein geschwollenes Gesicht»**

**«Nun haben wir einen kontinuierlichen Abfall des Blutdrucks UND ein geschwollenes Gesicht und dilatierte Pupillen»**

# Wieso haben wir diese Verschlechterung der Hämodynamik

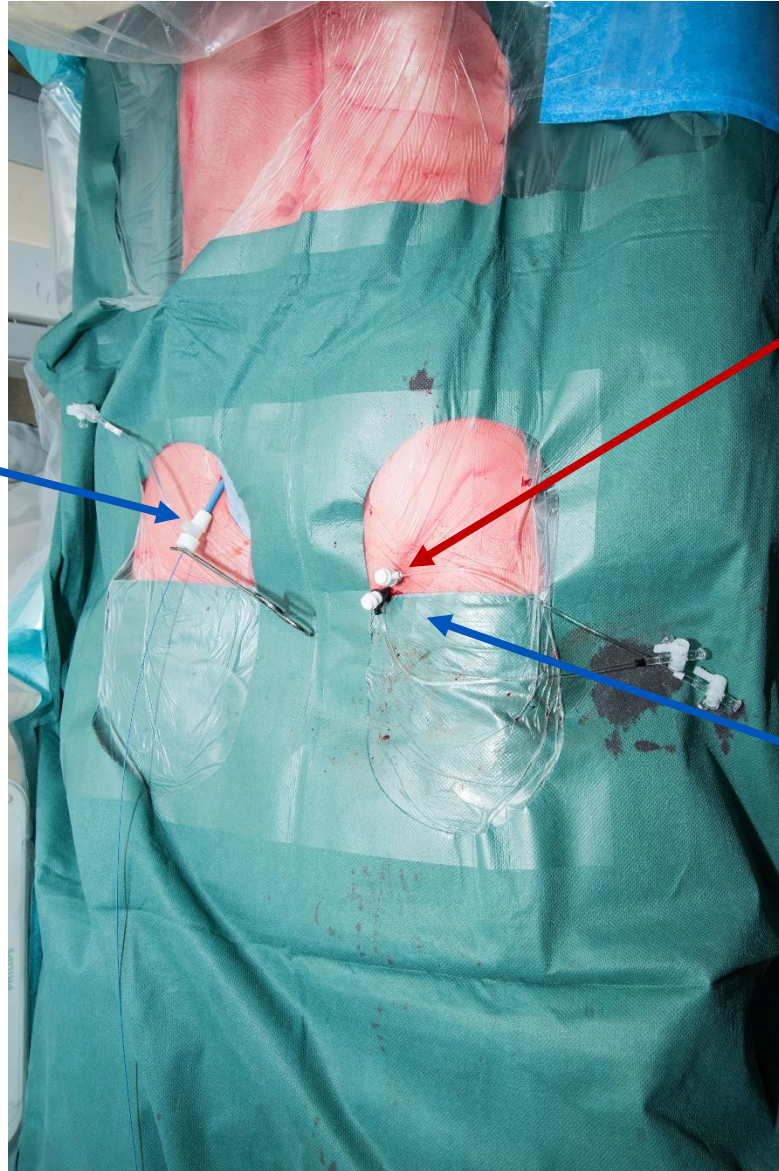

**Ruptur mit gedeckter Perforation am Übergang V. brachiocephalica/VCS**



# Wechsel der intravenösen Medikamentengabe nach femoral

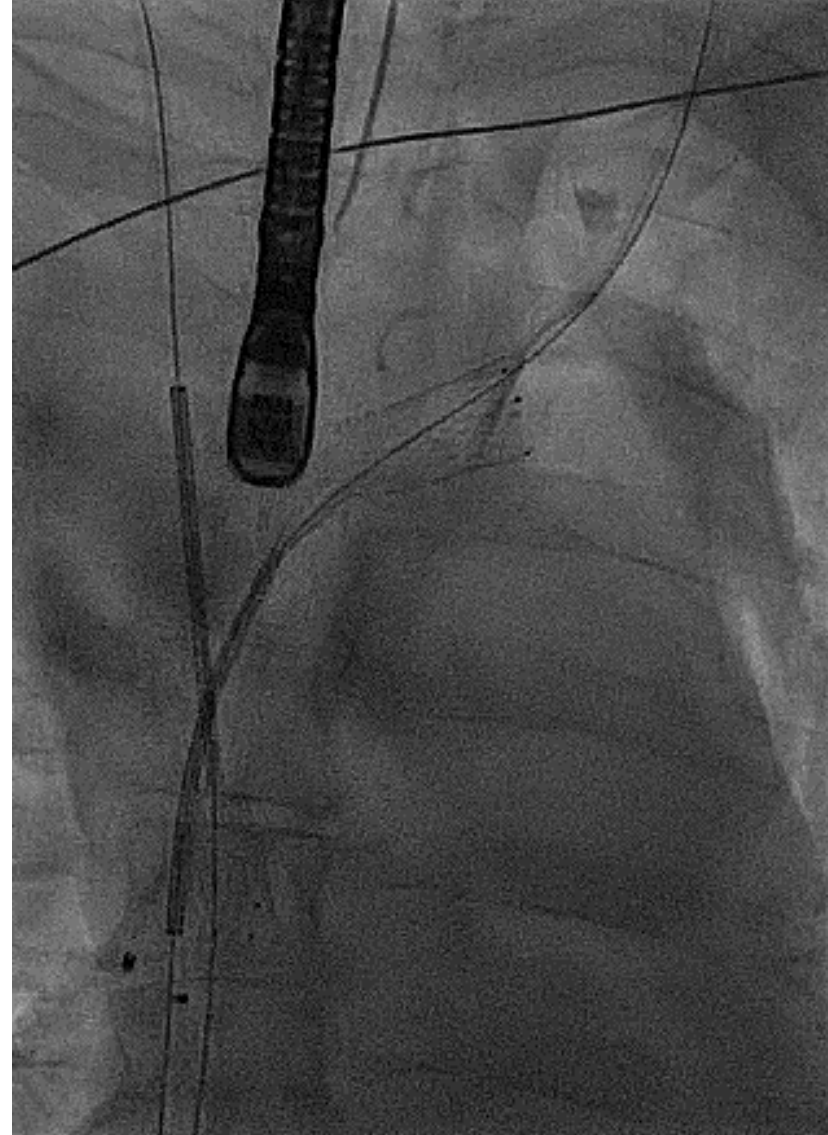
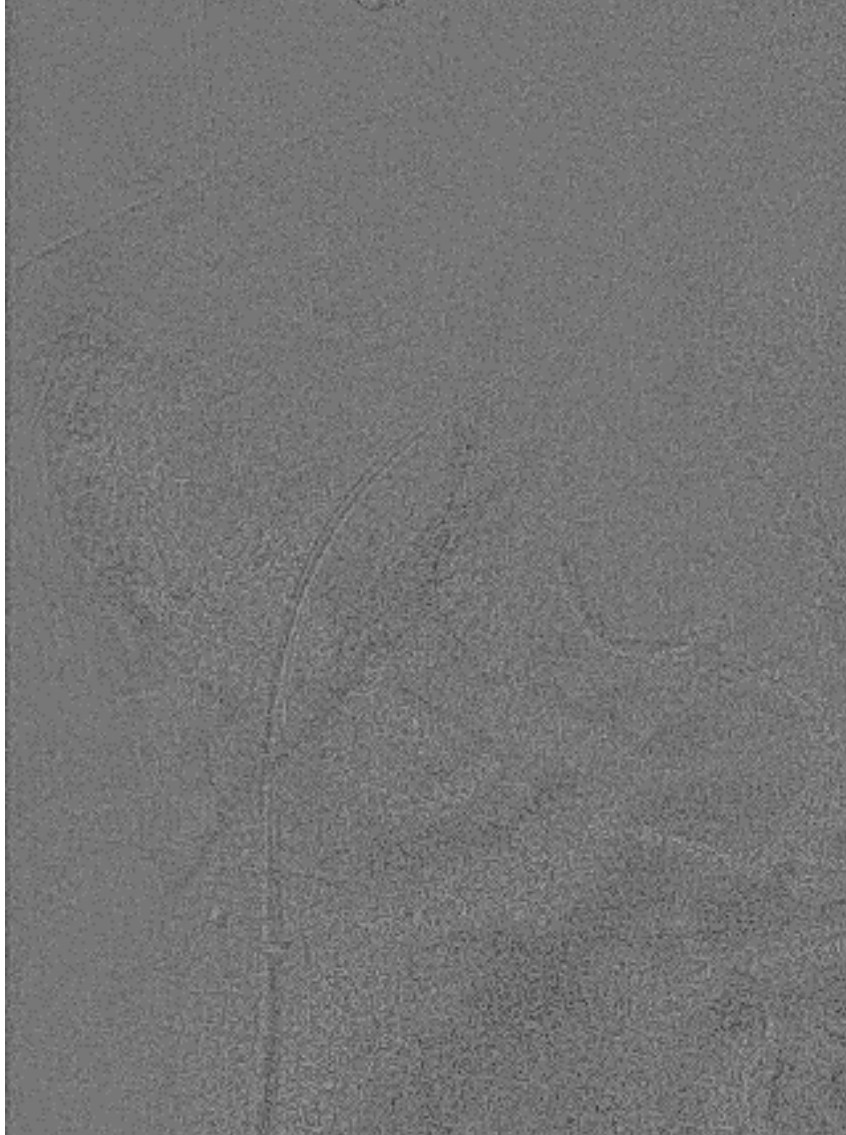
**12Fr venös**  
(für Bridge-Ballon)



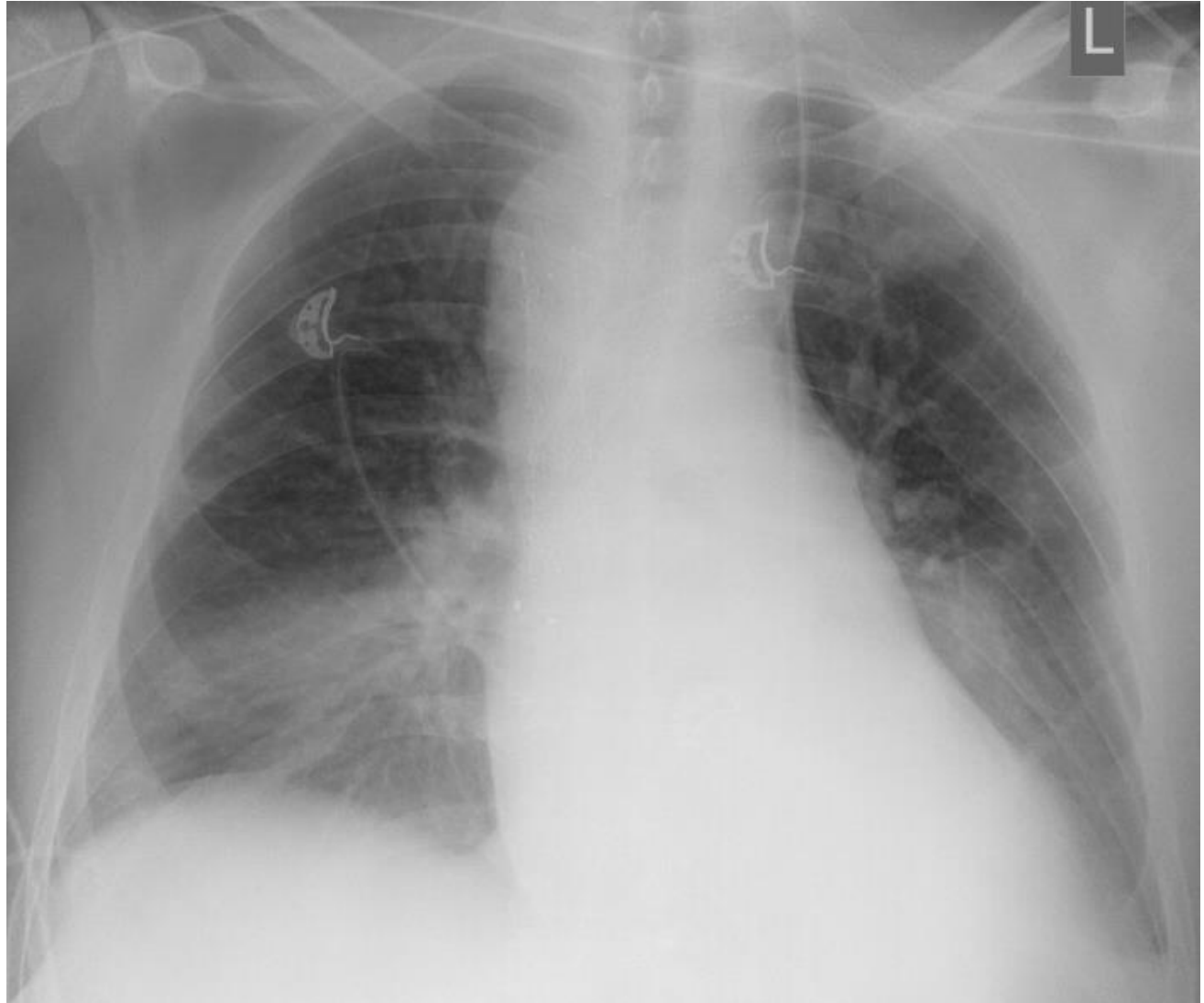
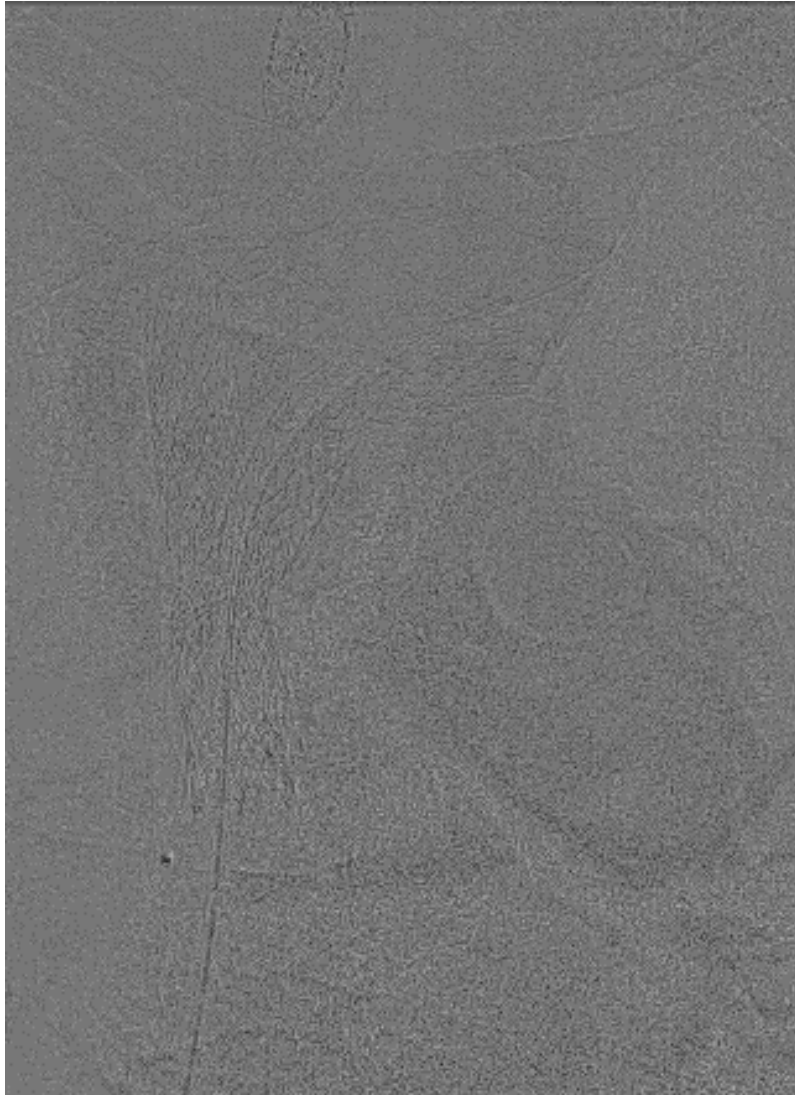
**5Fr arteriell**  
(Für HLM/ECMO)

**9Fr venös**  
(für Volumengabe/  
Medikamente)

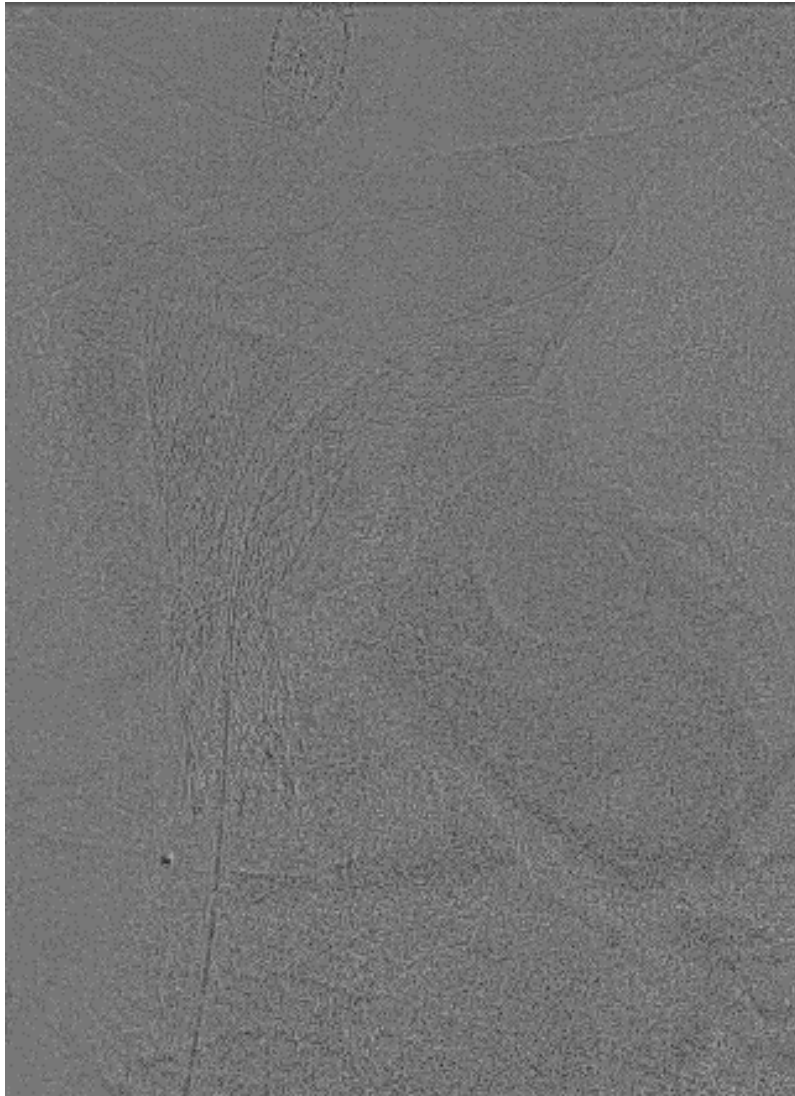
# Implantation von 2 Stents im Bereich der Ruptur



# Implantation von 2 Stents im Bereich der Ruptur

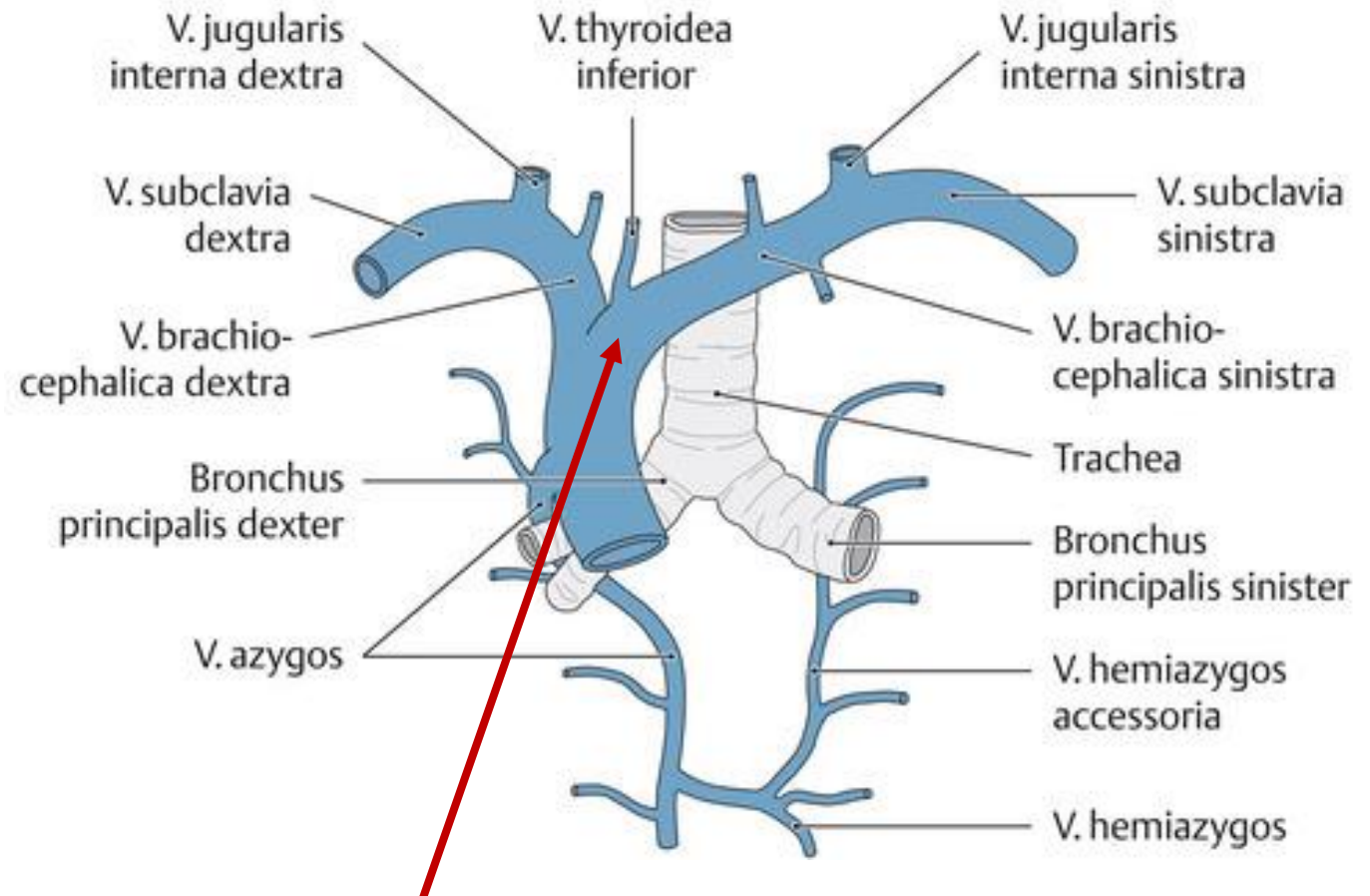
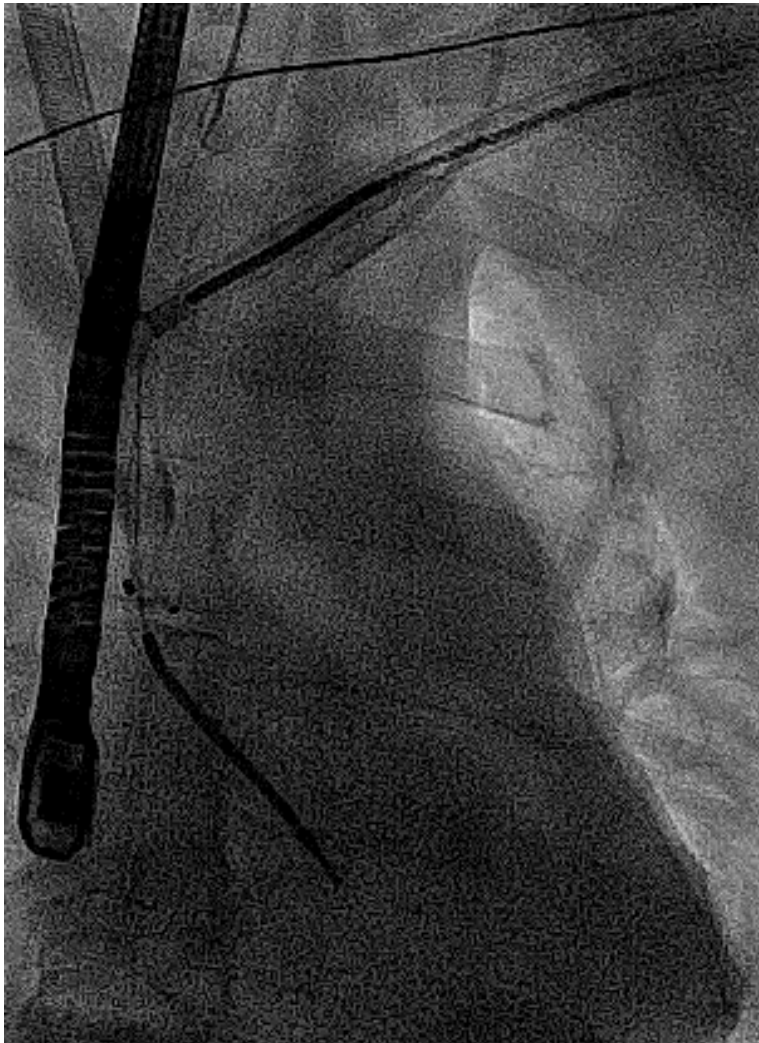

# Ruptur der SVC/V. brachiocephalica mit gedeckter Perforation



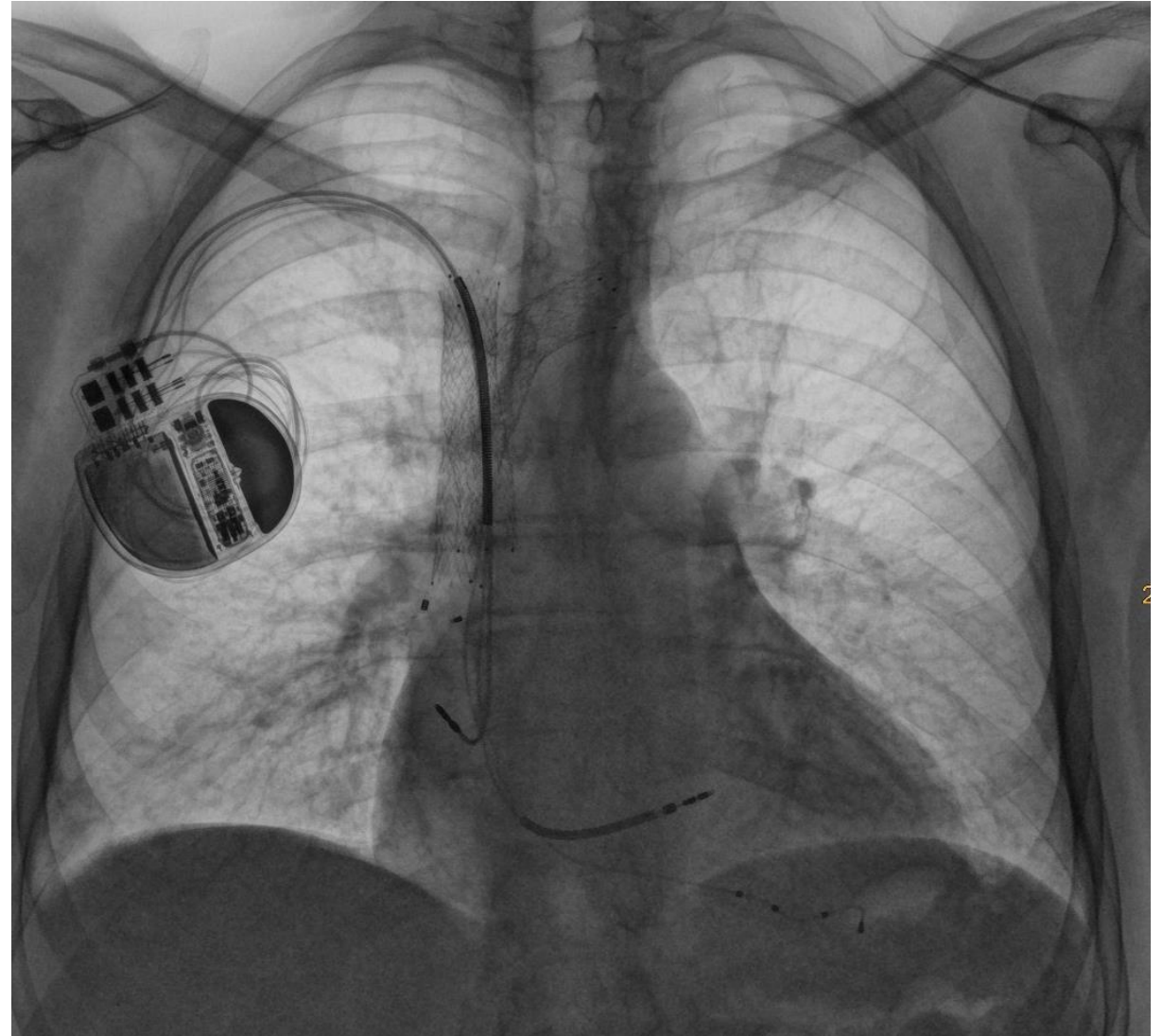
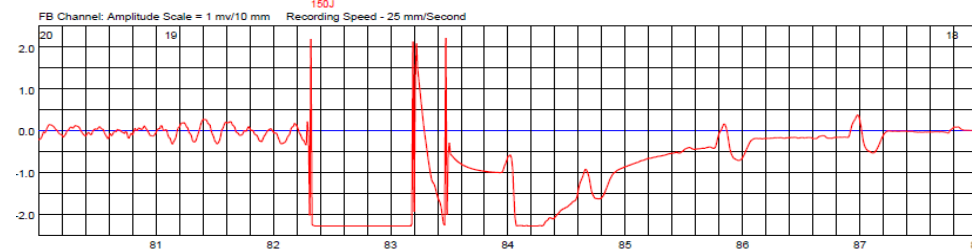
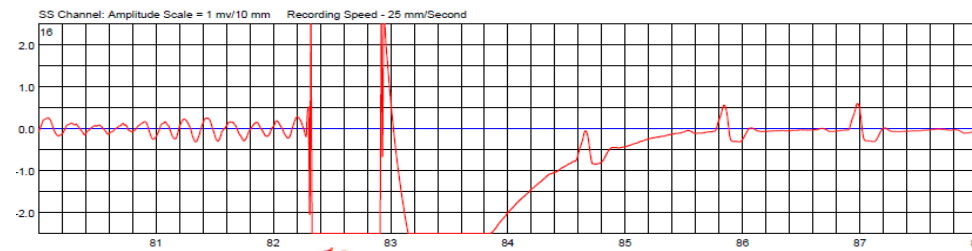
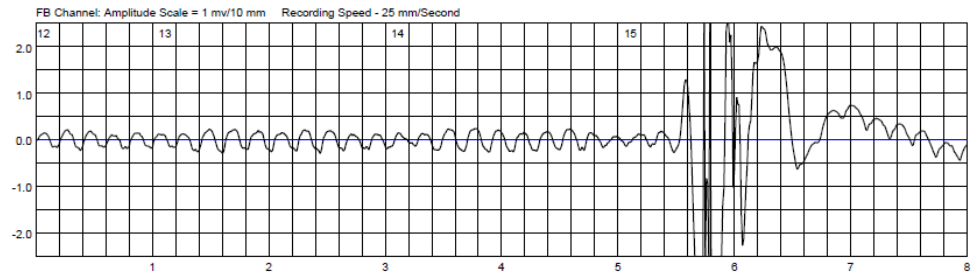
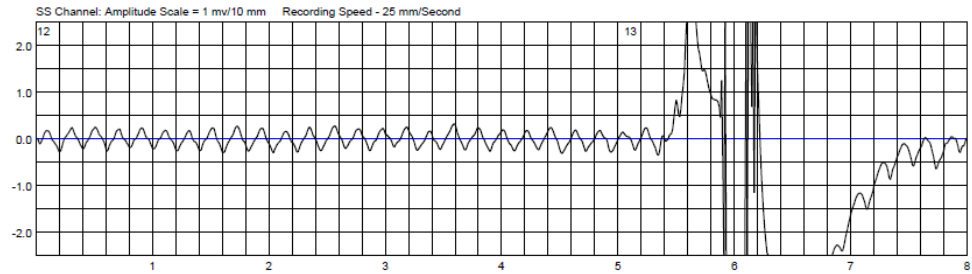
- **Schädel-CT ohne Hinweise für ein Ödem**
- **Übernahme auf Intensivstation für die kommenden 3 Tage**
- **Intubiert belassen für einen Tag (evtl. bessere Kontrolle des zentralvenösen Druckes)**
- **Repetitive CTs ohne Dokumentation einer weiteren Perfussion der gedeckten Ruptur**
- **Entlassen nach Hause nach 14 Tagen (inklusive LifeVest®)**

# Ruptur der SVC/V. brachiocephalica mit gedeckter Perforation



**Ruptur mit gedeckter Perforation am Übergang V. brachiocephalica/VCS**

# Aber es ist noch nicht alles überstanden...



# 9. deutschsprachiges Anwendertreffen

15.-16. September 2023

TLE Community & Friends: The future belongs to those who prepare for it today!

# Expect the unexpected...

**PD Dr. med. Alexander Breitenstein**  
**Leitender Arzt Elektrophysiologie**  
**Leiter Devices und Elektrodenextraktionen**  
**UniversitätsSpital Zürich**  
**Schweiz**

**USZ** Universitäts  
Spital Zürich