

Kardiologie
<https://doi.org/10.1007/s12181-022-00550-8>
Angenommen: 15. März 2022

© Deutsche Gesellschaft für Kardiologie - Herz- und Kreislaufforschung e.V. Published by Springer Medizin Verlag GmbH, ein Teil von Springer Nature - all rights reserved 2022



Empfehlungen zur Sondenextraktion – Gemeinsame Empfehlungen der Deutschen Gesellschaft für Kardiologie (DGK) und der Deutschen Gesellschaft für Thorax-, Herz- und Gefäßchirurgie (DGTHG)

Roland R. Tilz^{1,2,14} · Ralph Bosch^{3,13} · Christian Butter⁴ · Karl-Heinz Kuck^{1,14} · Sergio Richter⁵ · Philipp Sommer⁶ · Samer Hakmi⁷ · Thorsten Hanke⁸ · Michael Knaut⁹ · Christoph Starck^{10,11} · Heiko Burger¹²

¹ Klinik für Rhythmologie – Universitäres Herzzentrum Lübeck, Universitätsklinikum Schleswig-Holstein, Lübeck, Deutschland; ² Deutsches Zentrum für Herz-Kreislauf-Forschung (DZHK), Partner Site Hamburg/Kiel/Lübeck, Lübeck, Deutschland; ³ Cardio Centrum Ludwigsburg, Ludwigsburg, Deutschland; ⁴ Herzzentrum Brandenburg in Bernau – Kardiologie, Universitätsklinikum der Medizinischen Hochschule Brandenburg, Bernau, Deutschland; ⁵ Sektion Elektrophysiologie, Klinik für Innere Medizin/Kardiologie, Herzzentrum Dresden an der Technischen Universität Dresden, Dresden, Deutschland; ⁶ Klinik für Elektrophysiologie und Rhythmologie, Herz- und Diabeteszentrum NRW, Bad Oeynhausen, Deutschland; ⁷ Abteilung für Kardiologie und Internistische Intensivmedizin, Asklepios Klinik St. Georg, Hamburg, Deutschland; ⁸ Klinik für Herzchirurgie, Universitäres Herzzentrum Lübeck, Lübeck, Deutschland; ⁹ Klinik für Herzchirurgie, Herzzentrum Dresden an der Technischen Universität Dresden, Dresden, Deutschland; ¹⁰ Klinik für Herz-, Thorax- und Gefäßchirurgie, Deutsches Herzzentrum Berlin, Berlin, Deutschland; ¹¹ Deutsches Zentrum für Herz-Kreislauf-Forschung (DZHK), Standort Berlin, Berlin, Deutschland; ¹² Abteilung für Herzchirurgie, Herzzentrum Kerckhoff-Klinik, Bad Nauheim, Deutschland; ¹³ Kommission für Klinische Kardiovaskuläre Medizin, Deutsche Gesellschaft für Kardiologie, Düsseldorf, Deutschland; ¹⁴ Lans Medicum Hamburg, Hamburg, Deutschland

Zusammenfassung

Die Explantation von kardialen Devices und Extraktion von Sonden hat in den letzten Jahren enorm an Bedeutung gewonnen. Für diese Eingriffe wurde bisher kein einheitlicher Standard bezüglich der personellen, räumlichen und apparativen Voraussetzungen für Deutschland formuliert. Daher hat sich die Deutsche Gesellschaft für Kardiologie (DGK) gemeinsam mit der Deutschen Gesellschaft für Thorax-, Herz- und Gefäßchirurgie (DGTHG) entschlossen, ein Konsensuspapier zu erarbeiten. Dieses Papier definiert fachgesellschaftsübergreifende Standards zur Durchführung dieser Eingriffe unter Berücksichtigung praktischer, klinischer und juristischer Aspekte.

Schlüsselwörter

Sondenextraktion · Kardiale Devices · Herzschrittmacher · Sondenkomplikationen · Konsensuddokument

Dieses Konsensuspapier wurde parallel in den Zeitschriften *Der Kardiologe* und in der *Zeitschrift für Herz-, Thorax- und Gefäßchirurgie* veröffentlicht.

Der Verlag veröffentlicht die Beiträge in der von den Autor*innen gewählten Genderform. Die Verwendung einer angemessenen gendergerechten Sprache, um Menschen in ihrer Vielfalt wertschätzend anzusprechen, wird begrüßt.



QR-Code scannen & Beitrag online lesen

Einleitung

Nachdem in den vergangenen Dekaden ein steter Anstieg der Operationen von kardial implantierbaren elektronischen Devices (CIED) in Deutschland verzeichnet werden konnte und im Jahr 2016 mit

107.585 Herzschrittmacheroperationen (HSM) bzw. 2015 mit 49.464 implantierbaren Kardioverter-Defibrillator(ICD)-Eingriffen seinen bisherigen Höchststand fand, zeigte sich in den letzten Jahren ein kontinuierlicher Rückgang mit aktuell 98.884 HSM- und 39.156 ICD-Operationen

(2020) [1, 2]. Während der historische Anstieg der Eingriffszahlen vielfältige Gründe wie eine wachsende Bevölkerung, eine zunehmende Lebenserwartung und einen besseren Patientenzugang zum Gesundheitssystem hatte [3], erklärt sich der aktuelle Rückgang u. a. in restriktiveren

Abkürzungen

<i>ACC</i>	American College of Cardiology
<i>AHA</i>	American Heart Association
<i>APHRS</i>	Asia Pacific Heart Rhythm Society
<i>AnSed</i>	Analgesiedierung
<i>ASA</i>	American Society of Anesthesiologists
<i>CIED</i>	Kardial implantierbare elektronische Devices
<i>CRT</i>	Kardiale Resynchronisationstherapie
<i>CT</i>	Computertomographie
<i>DGK</i>	Deutsche Gesellschaft für Kardiologie
<i>DGTHG</i>	Deutsche Gesellschaft für Thorax-, Herz- und Gefäßchirurgie
<i>EACTS</i>	European Association for Cardio-Thoracic Surgery
<i>ECMO</i>	Extrakorporale Membranoxygenierung
<i>EHRA</i>	European Heart Rhythm Association
<i>EMAH</i>	Erwachsene mit angeborenem Herzfehler
<i>EPU</i>	Elektrophysiologische Untersuchung
<i>HLM</i>	Herz-Lungen-Maschine
<i>HOP</i>	Hybridoperationssaal
<i>HRS</i>	Heart Rhythm Society
<i>HSM</i>	Herzschrittmacher
<i>HVo</i>	High Volume
<i>ICE</i>	Intrakardiale Echokardiographie
<i>ICD</i>	Implantierbarer Kardioverter-Defibrillator
<i>ICR</i>	Interkostalraum
<i>IDSA</i>	Infectious Diseases Society of America
<i>IE</i>	Infektiöse Endokarditis
<i>LVo</i>	Low Volume
<i>LVEF</i>	Linksventrikuläre Ejektionsfraktion
<i>KL</i>	Katheterlabor
<i>LAHRS</i>	Latin-American Heart Rhythm Society
<i>MRT</i>	Magnetresonanztomographie
<i>NASPE</i>	North American Society of Pacing und Electrophysiology
<i>PACES</i>	Pediatric & Congenital Electrophysiology Society
<i>PET</i>	Positronenemissionstomographie
<i>RV</i>	Rechter Ventrikel
<i>S-ICD</i>	Subkutaner Kardioverter-Defibrillator
<i>SOP</i>	Standard operating procedure
<i>SPECT</i>	Einzelphotonenemissionstomographie
<i>STS</i>	Society of Thoracic Surgeons
<i>SVC</i>	Vena cava superior
<i>TAVI</i>	Transkatheteraortenklappenimplantation
<i>TEE</i>	Transösophageale Echokardiographie
<i>TI</i>	Trikuspidalklappeninsuffizienz
<i>TK</i>	Trikuspidalklappe
<i>TLE</i>	Transvenöse Sondenextraktion/transvenous lead extraction
<i>VN</i>	Vollnarkose
<i>WBC</i>	Weißer Blutkörperchen/white blood count

Empfehlungen der ESC-Leitlinien (European Society of Cardiology) zur Therapie der Sinusknotenerkrankungen, einer effektiveren medikamentösen Therapie der Herzinsuffizienz und den Resultaten der DANISH-Studie, die die ICD-Effektivität bei nichtischämischen Kardiomyopathien kritisch relativierte [4].

Dennoch ergibt sich ein über Jahre anhaltend konstant hoher Anteil von Revisionsoperationen, die im Jahr 2020 für HSM-Eingriffe 10,26 % und bei ICD-Eingriffen 19,78 % (bezogen auf die Gesamteingriffszahlen) betrug [1, 2]. Zudem war in den letzten Jahrzehnten unter den Revisionseingriffen ein Anstieg der Device-Entfernungen und Sondenextraktionen zu verzeichnen, der sich nicht alleinig durch die Zunahme der Device-Implantationen erklären ließ. Vielmehr fand sich eine steigende Rate an Device- und Systeminfektionen [3] und Sondendysfunktionen sowie eine numerische Zunahme von zusätzlich eingebrachten bzw. funktionslos im Gefäßsystem belassenen Elektroden bei einer zunehmenden Device-Therapiedauer, was u. a. Gefäßverschlüsse oder Perforationen von Systemkomponenten bedingen kann. Letztlich hat aber auch ein zunehmendes Bewusstsein für sondenassoziierte Probleme zu einer intensiveren Diagnostik und zusammen mit verbesserten perkutanen Extraktionswerkzeugen mit sehr guten Erfolgsraten zu einem Anstieg der Extraktionszahlen beigetragen [5].

Aus der Historie der eingeschränkten Möglichkeiten zur perkutanen Elektrodenentfernung vieler Kliniken erklärt sich, dass für diese Eingriffe bisher kein einheitlicher Standard bezüglich der personellen, räumlichen und apparativen Voraussetzungen in Deutschland formuliert wurde. International finden sich hingegen mehrere Konsensdokumente und Positionspapiere zur Therapie von Device-Infektionen und zur Durchführung von Sondenextraktionen [3, 5–13]. Zudem existiert bisher keine Leitlinie, die Standards zur Durchführung dieser Eingriffe definiert, weshalb wir im fachgesellschaftsübergreifenden Konsensus im Rahmen dieses Positionspapiers nationale Empfehlungen unter Berücksichtigung praktischer, klinischer und juristischer Aspekte erarbeitet haben.

Rationale

Vor dem Hintergrund aktueller Diskussionen über strukturelle, personelle und apparative Voraussetzungen für die Durchführung von Sondenextraktionen haben sich die Deutsche Gesellschaft für Kardiologie (DGK) und die Deutsche Gesellschaft für Thorax-, Herz- und Gefäßchirurgie (DGTHG) entschieden, dieses Positionspapier gemeinsam zu erstellen.

Die Autoren betonen, dass das für den Patienten sicherste Vorgehen die Vermeidung der Notwendigkeit einer Sondenextraktion darstellt. Es sollten alle empfohlenen Maßnahmen ergriffen werden, um das Infektionsrisiko insbesondere bei Aggregatswechseln und Revisionseingriffen auf ein Minimum zu reduzieren. Zu diesen Maßnahmen gehören die sorgfältige Indikationsstellung zu Revisionseingriffen (z. B. für Aggregatverlagerungen), die Durchführung einer Single-Shot-Antibiose (< 1 h) vor dem Eingriff sowie die vollständige Rasur und die fachgerechte Desinfektion des OP-Gebietes unter Beachtung der minimalen Einwirkzeiten. Weiterhin kann bei Patienten mit entsprechendem Risiko die Verwendung einer antimikrobiell beschichteten Hülle für die Aggregate gemäß der Daten der Wrap-It-Studie erfolgen [3, 14].

Ziel

Ziel dieses Positionspapiers ist die Etablierung eines Standards auf Grundlage evidenzbasierter Medizin zur Durchführung von Sondenextraktionen.

Die Ziele sind wie folgt definiert:

- Darstellung von Indikationen, Zielen und Patientenselektion einschließlich individueller Risikostratifizierung,
- Definition von Standards für die optimale Patientenvorbereitung und Aufklärung über die geplante Operation,
- Mindestzahlen und Qualifikation der Extrakteure und Ausbilder,
- räumliche und infrastrukturelle Voraussetzungen,
- organisatorische Anforderungen und Durchführung,
- Komplikationsmanagement,
- Qualitätssicherung.

Tab. 1 Empfehlungen zur Diagnose von CIED-Infektionen und/oder infektiöser Endokarditis (IE): die 2019 neu aufgelegten International CIED-Infektionskriterien, modifiziert nach Blomström-Lundqvist et al. 2020 [3]

„Eindeutige“ klinische CIED-Taschen-/Aggregatinfektion = die Aggregat tasche zeigt eine Schwellung, Erythem, Wärme, Schmerzen und eitrige Sekretion/Fistelbildung ODER eine Taschenschwellung, drohende Erosion ODER ein freiliegendes Aggregat- bzw. freiliegende proximale Elektroden

„Eindeutig“ CIED/IE = Vorhandensein von entweder 2 Hauptkriterien oder 1 Hauptkriterium + 3 Nebenkriterien

„Möglich“ CIED/IE = Vorhandensein von entweder 1 Hauptkriterium + 1 Nebenkriterium oder 3 Nebenkriterien

„Abgelehnte“ CIED/IE-Diagnose = Patienten, die die oben genannten Kriterien für IE nicht erfüllten

Hauptkriterien	
Mikrobiologie	<p>A. Positive Blutkulturen für typische Mikroorganismen bei CIED-Infektionen und/oder IE (Koagulase-negative Staphylokokken, <i>S. aureus</i>)</p> <p>B. Mit IE übereinstimmende Mikroorganismen aus 2 getrennten Blutkulturen:</p> <p>a. Viridans-Streptokokken, <i>Streptococcus gallolyticus</i> (<i>S. bovis</i>), HACEK-Gruppe, <i>S. aureus</i>; oder</p> <p>b. ambulant erworbene Enterokokken in Abwesenheit eines primären Fokus</p> <p>C. Mit IE übereinstimmende Mikroorganismen aus 2 getrennten Blutkulturen:</p> <p>a. ≥ 2 positive Blutkulturen von Blutproben, die im Abstand von > 12 h entnommen wurden; oder</p> <p>b. alle 3 oder eine Mehrheit von ≥ 4 getrennten Blutkulturen (erste und letzte Probe, die im Abstand von ≥ 1 h entnommen wurde); oder</p> <p>c. einzelne positive Blutkultur für <i>Coxiella burnetii</i> oder Phase-I-IgG-Antikörpertiter $> 1:800$</p>
Bildgebung hinweisend auf CIED-Infektionen und/oder IE	<p>D. Echokardiogramm (inklusive intrakardiale Echokardiographie) positiv auf:</p> <p>a. CIED-Infektion:</p> <p>i. Klinische Taschen-/Aggregatinfektion</p> <p>ii. Sondenvegetation</p> <p>b. Klappeninfektion</p> <p>i. Vegetationen</p> <p>ii. Abszessformation, Pseudoaneurysma, intrakardiale Fistel</p> <p>iii. Klappenperforation oder Aneurysma</p> <p>iv. Neu aufgetretene partielle Klappenprothesendehiszenz</p> <p>E. Fluorodesoxyglucose (FDG) PET/CT (cave bei kürzlich erfolgten Implantationen) oder radioaktiv markierter White Blood Cell(WBC)-SPECT/CT-Nachweis abnormaler Aktivität an der Taschen-/Aggregatstelle, entlang der Elektroden oder an der Herzklappe</p> <p>F. Definitive paravalvuläre Leckage im Kardio-CT</p>
Nebenkriterien	<p>a. Prädisposition wie relevante Herzklappenerkrankungen (z. B. neu auftretende Trikuspidalklappeninsuffizienz) oder intravenös liegende Katheter oder intravenöser Drogenmissbrauch</p> <p>b. Fieber (Temperatur $> 38^\circ\text{C}$)</p> <p>c. Gefäßphänomene (einschließlich solcher, die nur durch eine Bildgebung erkannt werden): schwere arterielle Embolien, septische Lungenembolien, infektiöse (mykotische) Aneurysmen, intrakranielle Blutungen, Bindehautblutungen und Janeway-Läsionen</p> <p>d. Mikrobiologischer Nachweis: positive Blutkultur, die ein Hauptkriterium, wie oben angegeben, nicht erfüllt, oder serologischer Nachweis einer aktiven Infektion mit einem Organismus, der mit IE übereinstimmt, oder Taschenkultur oder Sondenkultur (extrahiert aus nicht infizierter Tasche)</p>

CIED kardial implantierbares elektronisches Gerät, CT Computertomographie, E Expertenmeinung, ICE intrakardiale Echokardiographie, IE infektiöse Endokarditis, M Metaanalyse, O Beobachtungsstudien, R randomisierte Studien, SPECT Einzelphotonenemissionstomographie, WBC weiße Blutkörperchen

Gültigkeit und Aktualisierungsverfahren

Das Positionspapier ist bis zur Publikation einer Neuauflage, spätestens jedoch bis Dezember 2027 gültig. Eine umfassende Überarbeitung und Neuauflage werden bis zu diesem Zeitpunkt angestrebt.

Literaturrecherche

Die Durchführung der Literaturrecherche erfolgte dezentral innerhalb der Arbeitsgruppe mittels der Online-Datenbank „PubMed“ unter Verwendung der folgenden Suchbegriffe: „transvenous lead extraction“ or „electronic device extraction“

or „CIED-infection“. Es wurden Publikationen berücksichtigt, die zwischen 1990 und Mai 2021 in deutscher oder englischer Sprache veröffentlicht und von den Autoren entsprechend bewertet wurden.

Indikationsstellung

International wurden erstmals im Jahr 2000 definierte Indikationen zur Entfernung von Elektroden und Aggregaten von der North American Society of Pacing and Electrophysiology (NASPE) verfasst [9]. Im weiteren Verlauf wurden diese von Wilkoff 2009 [8] und Kusumoto 2017 [7] auf Basis der jeweils aktuellen wissenschaftlichen Erkenntnisse von den

internationalen Fachgesellschaften (HRS, ACC, AHA, APHRS, ASA, EHRA, IDSA, LAHRS, PACES und STS) aktualisiert.

Grundsätzlich werden bei der Indikationsstellung zur Sondenextraktion infektiöse von nichtinfektiösen Indikationen unterschieden. Infektionen stellen die häufigste und dringlichste Indikation zur Sondenextraktion dar [5], wobei eine isolierte Tascheninfektion oder Taschenerosion von einer Tascheninfektion mit Sondenendokarditis und/oder einer nachgewiesenen Bakteriämie (positive Blutkulturen) unterschieden werden muss. Eine Bakteriämie kann zudem auch isoliert beobachtet werden.

Tab. 2 Terminologie der CIED-Infektionen	
Oberflächliche lokale Infektion	Betrifft ausschließlich Haut und Subkutangewebe ohne Verbindung zur Aggregattasche oder einliegenden Elektroden. Es finden sich in unterschiedlicher Ausprägung Rubor (Rötung), Calor (Überwärmung), Dolor (Schmerz), Functio laesa (Bewegungseinschränkung) und Tumor (Schwellung)
Isolierte lokale Tascheninfektion	Isolierte Tascheninfektion, die ein einliegendes Aggregat mit Sondenschleifen einschließt und mit lokalen Symptomen wie Rubor, Calor, Dolor, Functio laesa und Tumor unterschiedlicher Ausprägungen einhergehen
Isolierte lokale Taschenerosion/-perforation	Unter einer Erosion wird die perkutane Perforation von Aggregat- oder Elektrodenanteilen verstanden. Es finden sich in unterschiedlicher Ausprägung Rubor, Calor, Dolor, Functio laesa und Tumor
Systemisch relevante offene oder geschlossene Tascheninfektion mit Bakteriämie	Es finden sich klinische Hinweise einer Tascheninfektion mit Rubor, Calor, Dolor, Functio laesa oder Tumor bei erhöhten laborchemischen Infektionsparametern und positiven Keimnachweisen in Blutkulturen. Zudem bestehen in unterschiedlicher Ausprägung systemische Infektionssymptome mit Krankheitsgefühl, Schwäche, Fieber und/oder Schüttelfrost
Systemisch relevante Tascheninfektion mit Nachweis einer Elektroden- und/oder Herzklappenendokarditis	Klinische Hinweise einer Tascheninfektion mit Rubor, Calor, Dolor, Functio laesa oder Tumor bei erhöhten laborchemischen Infektionsparametern und Nachweis von Sondenvegetationen in Ultraschall- bzw. PET/CT-Untersuchungen oder starkem Krankheitsgefühl mit systemischen Infektionssymptomen wie Schwäche, Fieber und Schüttelfrost; auch bei fehlendem positivem Keimnachweis in Blutkulturen
Systemische Bakteriämie	Positiver Keimnachweis in Blutkulturen mit oder ohne Anstieg der laborchemischen Infektionsparameter und mit oder ohne körperliche bzw. systemische Infektionssymptome wie Krankheitsgefühl, Schwäche, Fieber oder Schüttelfrost
Elektroden- oder Herzklappeninfektion (Endoplastitis/Endokarditis) ohne Tascheninfektion	Positiver Keimnachweis in Blutkulturen mit oder ohne Anstieg laborchemischer Infektionsparameter mit Nachweis von Sondenvegetationen in Ultraschall- oder PET/CT-Untersuchungen mit oder ohne Krankheitsgefühl bzw. systemischen Infektionssymptomen wie Schwäche, Fieber oder Schüttelfrost bei fehlenden Hinweisen einer bestehenden Tascheninfektion
Okkulte Bakteriämie mit wahrscheinlicher Infektion des bestehenden Device-Systems	Positiver Keimnachweis in Blutkulturen ohne Hinweise auf einen alternativen Infektionsfokus auch bei fehlenden oder nur schwach ausgeprägten systemischen, körperlichen oder lokalen Infektionssymptomen

Tab. 3 Aktuelle Leitlinien, Konsensdokumente und Kommentare zur transvenösen Sondenextraktion (TLE). (Habib et al. 2015 [11], Kusumoto et al. 2017 [7], Bongiorni et al. 2018 [5], Blomström-Lundqvist et al. 2020 [3], Starck, Burger et al. 2021 [10])				
Jahr/Gesellschaft	Titel (gekürzt)			Ref
2015	ESC	Guidelines for the management of infective endocarditis	Leitlinie	[11]
2017	HRS	CIED lead management and extraction	Konsensdokument	[7]
2018	EHRA	Consensus statement on lead extraction	Konsensdokument	[5]
2020	EHRA	Prevention, diagnosis and treatment of CIED infections	Konsensdokument	[3]
2021	DGTHG	Kommentar der AG Herzrhythmusstörung der DGTHG zur CIED-Extraktion	Kommentar	[10]

CIED kardiale implantierbare elektronische Geräte, *DGTHG* Deutsche Gesellschaft für Thorax-, Herz- und Gefäßchirurgie, *EACTS* European Association for Cardio-Thoracic Surgery, *ESC* European Society of Cardiology, *EHRA* European Heart Rhythm Association, *HRS* Heart Rhythm Society, *Ref* Referenz, *TLE* transvenöse Sondenextraktion

Hiervon abzugrenzen sind nichtinfektiöse Indikationen wie Sondendysfunktion, stillgelegte Sonden, thrombotische oder thromboembolische Komplikationen, sondeninduzierte Arrhythmien und chronische Schmerzen [5]. Zudem stellen die Umpositionierung oder Entfernung von Elektroden bzw. Aggregaten eine adäquate Therapie dar, wenn diese die Therapie von Malignomen verhindern [7], ein MRT-fähiges System medizinisch notwendig wird oder der ausdrückliche Patientenwunsch nach einer Sondenextraktion besteht.

Definitionen und Diagnosen von Infektionen

Diagnose von Infektionen

Die Diagnosestellung einer CIED-Infektion ist in vielen Fällen herausfordernd. Wir empfehlen ein strukturiertes Vorgehen nach folgendem Schema (■ Tab. 1).

Definition von Infektionen

Ein relevanter Anteil an CIED-Systementfernungen ist aufgrund einer infektiösen Genese notwendig. Da sich die Therapie von Device-Infektionen in Konsequenz und Invasivität wie auch in der postoperativen Behandlung in Abhängigkeit vom Ur-

sprungsort und dem Umfang der Maßnahmen deutlich unterscheidet, ist diesbezüglich eine klar definierte, beschreibende Terminologie notwendig (■ Tab. 2; [5, 7, 10]).

Empfehlungen der Autorengruppe zur Extraktion von Sonden

Bei der Indikationsstellung zur Sondenentfernung sind mehrere Leitlinien bzw. Positionspapiere deutscher sowie internationaler Fachgesellschaften der letzten 10 Jahre zu berücksichtigen (s. ■ Tab. 3). Der folgende Abschnitt bietet eine Zusammenstellung aktueller Empfehlungen zum Thema Sondenentfernung. Die Behandlungsempfehlungen werden im weiteren

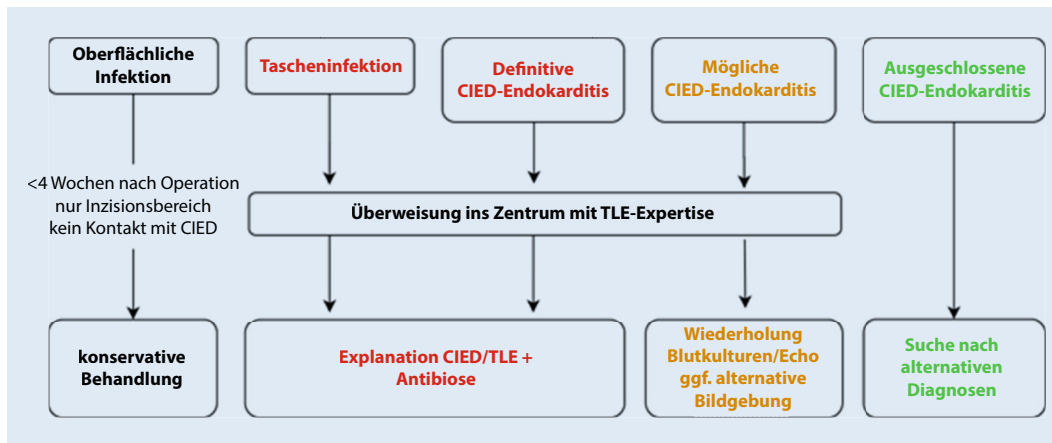


Abb. 1 ◀ Therapeutisches Vorgehen bei CIED-Infektionen. Modifiziert nach Blomström-Lundqvist et al. [3]. CIED kardiale implantierbare elektronische Geräte, TLE transvenöse Sondensextraktion

Text in entsprechenden Empfehlungsklassen formuliert:

I – ist indiziert, IIa – sollte erwogen werden, IIb – kann erwogen werden, III – wird nicht empfohlen.

Empfehlungen der Autorengruppe zur Extraktion von Sonden: infizierte Sonden/Devices

Eine oberflächliche lokale Infektion im Bereich der Hautinzision ohne Verbindung zu Anteilen des CIED im Zeitraum bis 4 Wochen nach dem Eingriff wie auch Nahtmaterial-assoziierte Wundirritationen erfordern zwar klinische Überwachung sowie ggf. antibiotische Behandlung, eine sofortige CIED-Explantation ist aber in der Regel nicht erforderlich (Klasse III) [3]. Eine ausschließlich lokalchirurgische Behandlung einer Tascheninfektion oder Taschenperforation ohne komplette Systemexplantation ist hingegen obsolet [12, 13]. Eine manifeste Tascheninfektion, Taschenerosion sowie eine Taschenperforation sind eine Klasse-I-Indikation zur kompletten CIED- und Sondenentfernung [3, 7].

Die Diagnose einer systemischen CIED-Infektion bzw. einer Sondenendokarditis ohne Tascheninfektion ist manchmal weniger eindeutig. Die ersten Symptome sind häufig unspezifisch (Fieber, Schüttelfrost, Nachtschweiß), und der zeitliche Abstand zur Implantation ist meist länger. Aufgrund der prognostischen Relevanz dieses Krankheitsbildes sowie der Entwicklung neuer bildgebender diagnostischer Methoden wurden die Kriterien für CIED-Endokarditis im EHRA-Konsensudokument 2020 neu

definiert [3]. Die Wahrscheinlichkeit einer CIED-Endokarditis wird dabei, analog zu den modifizierten Duke-Kriterien [15], in definitive, mögliche oder ausgeschlossene CIED-Endokarditis stratifiziert [3].

Eine definitive CIED-Endokarditis sowie eine valvuläre Endokarditis (links- und/oder rechtsseitig) ohne CIED-Beteiligung stellt eine dringliche Indikation zur kompletten CIED-Explantation dar (Klasse-I-Indikation) [3, 7]. Eine Zusammenstellung der therapeutischen Empfehlungen bei vorliegender CIED-Infektion anhand aktueller Leitlinien zeigt die **Abb. 1**.

Eine vollständige Entfernung eines infizierten CIED-Systems wird so zeitnah wie möglich, spätestens jedoch innerhalb von 3 Tagen nach Indikationsstellung empfohlen [16]. Dabei sind explizit alle bereits stillgelegten bzw. früher belassenen Sonden mit zu entfernen [10].

Noch ungeklärt ist, inwieweit bei einer isolierten einseitigen Tascheninfektion auch kontralateral implantierte Sonden entfernt werden sollten. Beim Fehlen von klinischen Zeichen einer systemischen Infektion kann nach Meinung dieser Autorengruppe ein zweizeitiges Vorgehen (zunächst Extraktion auf der infizierten Seite, falls nötig im weiteren Verlauf Extraktion auf der kontralateralen Seite) erwogen werden.

Empfehlungen der Autorengruppe zur Extraktion von Sonden: nicht infizierte Sonden/Devices

Im Unterschied zu den CIED-Infektionen ist die Evidenz über TLE bei nichtinfektiösen Indikationen in der Regel schwächer und

die Prognose dieser Erkrankungsgruppen besser. Die Grundlage der Therapie sollte nicht nur eine „Behandlung von Röntgenbildern“, sondern auch eine Vermeidung von schwerwiegenden Komplikationen sein. Nicht selten muss zwischen einem „aggressiveren“ Vorgehen (Sondensextraktion) und „konservativem“ Vorgehen (Stilllegung einer Sonde) abgewogen werden. Dabei sollten sowohl der klinische Zustand (Alter, Leidensdruck, Komorbiditäten, geplante weiterführende Therapie) als auch die Sondencharakteristiken (Anzahl, Lokalisation, Implantationsdauer, Fixierungsart) berücksichtigt werden. Die vorhandene Erfahrung des Operateurs bzw. des Zentrums spielt ebenfalls eine wichtige Rolle (**Tab. 4**; **Abb. 2**). Selbstverständlich muss der Patient im Rahmen einer ausführlichen Aufklärung in die Entscheidungsfindung einbezogen werden.

Eine Sondendysfunktion ist die häufigste nichtinfektiöse Indikation für TLE [17]. Mögliche klinische Szenarien beinhalten eine oder mehrere dysfunktionale Sonden bei offenem oder verschlossenem Venensystem (s. unten) sowie Rückrufaktionen wegen möglicher Konstruktions- und/oder Materialfehler einer Sonde. Faktoren, die eher eine Sondensextraktion favorisieren, sind: 4 bereits einliegende Sonden auf einer Seite oder 5 Sonden über die V. cava superior (SVC) (Klasse IIa) [7], junges Patientenalter und ausdrücklicher Patientenwunsch. Eher gegen TLE sprechen die Dysfunktion einer einzelnen Sonde bei niedriger Sondenlast (Klasse IIb) [7] sowie Begleiterkrankungen. Zum Vorgehen bei „zurückgerufenen Sonden“ („recalled leads“)

Tab. 4 Faktoren bei Entscheidung über Indikation zur Sondenextraktion beim Fehlen einer Infektion. (In Anlehnung an die Experten Consensus Dokumente der HRS 2017 und EHRA 2018)

	Eher transvenöse Extraktion	Eher Stilllegung
Patient	Hoher Leidensdruck	Kurze Lebenserwartung
	Niedriges OP-Risiko	Gebrechlichkeit („frailty“)
Sonden	Aktive Fixierung („Schraube“)	Problematisches Design (StarFix™, Medtronic, Dublin, Irland)
	Kurze Implantationsdauer	Alte Sonden
	> 4 Sonden ipsilateral	Niedrige Sondenlast
	> 5 Sonden via SVC	
	SVC-Thrombose	Kontralaterale Seite durchgängig bei Subclavia-Thrombose
	Arrhythmie durch Sonde	Alternatives System verfügbar (S-ICD, „leadless“)
Zentrum	„High volume“-Extraktionszentrum	Weniger Extraktionserfahrung, herzchirurgisches Back-up nicht verfügbar
SVC V. cava superior, S-ICD subkutaner Kardioverter-Defibrillator		

wurden zum Teil spezifische Stellungnahmen unserer Gesellschaften publiziert, die zusätzlich betrachtet werden sollten [18, 19].

Eine Thrombose oder ein Verschluss des venösen Systems kranial des rechten Vorhofs entsteht in der Regel auf der Basis bereits liegender Sonden oder (seltener) Portsysteme und verhindert eine zusätzliche Sondenimplantation. Im Falle eines geplanten System-Upgrades oder einer Sondendysfunktion muss daher zunächst erwogen werden, ob ggf. ein alternatives System verwendet werden kann, z. B. ein subkutaner ICD (S-ICD) anstelle eines transvenösen ICD-Systems oder ein sondenloser Herzschrittmacher („leadless pacemaker“) anstelle eines klassischen 1-Kammer-Schrittmachers. Ist dies nicht möglich, ist im Falle eines V.-cava-superior-Verschlusses die TLE mit Neuanlage einer Sonde über die so entstandene Passage indiziert (Klasse I) [7]. Bei Verschluss der ipsilateralen V. subclavia kann eine TLE mit Sondenimplantation über den geschaffenen Kanal erfolgen (Klasse IIa) [7]. Alternativ können für die Neuimplantation die kontralaterale Seite verwendet und die alten Sonden stillgelegt werden. Eine weitere Alternative für die Sondenimplantation stellt die Verwendung von epikardialen Sonden dar.

Funktionsfähige Sonden sollten nur bei nachgewiesener Auslösung lebensbedrohlicher Arrhythmien (Klasse I) oder vor notwendigen Therapien ipsilateral gelegener Malignome (Klasse IIa) extrahiert werden, wenn die Sondenlage eine Behandlung kompromittiert [7]. Die Ent-

fernung von funktionsfähigen Devices oder Sonden aufgrund einer geplanten MRT-Untersuchung war in der Vergangenheit eine etablierte Indikation, die inzwischen deutlich seltener geworden ist. Einerseits werden heutzutage deutlich mehr MRT-fähige Systeme verwendet, andererseits besteht zunehmend Evidenz, dass auch bei vielen älteren „nicht-MRT-fähigen“ Systemen eine MRT-Untersuchung nach spezieller Umprogrammierung sicher erfolgen kann [20].

Die Indikation zur Extraktion nicht mehr benötigter Sonden bei Device-„Upgrade“ oder „Downgrade“ und niedriger Sondenlast ist umstritten (Klasse IIb) [5, 7]. Eine Stilllegung ist kurzfristig die einfachste und sicherste Möglichkeit. Langfristig belassene Sonden weisen allerdings ein erhöhtes Risiko für eine Infektion auf, und die Extraktion wird mit zunehmendem Sondenalter anspruchsvoller [21, 51, 52]. Ein möglicher Kompromiss (besonders in Zentren mit geringer Extraktionserfahrung) wäre ein behutsamer Zugversuch mit Standard-Stylets bei Sonden mit einer kurzen Implantationsdauer (1 Jahr oder weniger). Im Falle einer frustranen Explantation ist die Sonde dann mit einer Kappe zu versehen und der Patient in ein Zentrum mit größerer Expertise zu verlegen [10].

Chronische Schmerzen im Bereich der Sondenimplantationsstelle sind eine seltene Indikation (Klasse IIa) [7], die erst nach einem ausführlichen Patientengespräch zur Sondenentfernung führen sollten. Insbesondere in Fällen mit zahlreichen Voreingriffen, ausgedehnten

Vernarbungen und Schmerzen im Bereich der Clavicula oder Schulter findet sich jedoch oftmals keine relevante Alternative zur dauerhaften Schmerzlinderung [10].

Eine höhergradige Trikuspidalklappeninsuffizienz (TI) kann prinzipiell auch durch Sonden verursacht werden. Zur Beeinträchtigung der Segelkoaptation können bestimmte Sondencharakteristika (ICD-Sonde) sowie eine ungünstige Implantationstechnik beitragen [22]. Bei normaler Klappenmorphologie sowie Anulusgröße können eine perkutane Sondenextraktion und -neuimplantation unter transösophagealer echokardiographischer (TEE) Kontrolle in individueller Beschwerdeabwägung in Betracht gezogen werden [10]. Findet sich hingegen eine relevante Dilatation des Trikuspidalklappenannulus (≥ 40 mm) bzw. eine relevante Schädigung der Trikuspidalklappensegel, sollte insbesondere beim Vorliegen einer beginnenden rechtsventrikulären (RV) Dysfunktion und symptomatischer TI eine offene Sondenentfernung mit Trikuspidalklappenrekonstruktion/-ersatz erwogen werden [23].

Beurteilung des perioperativen Risikos

Abschätzung des individuellen Patientenrisikos

Zusätzlich zur Abschätzung des Sondenextraktionsrisikos sollte im Rahmen der Prozedurplanung vor Beginn der Untersuchung entsprechend den Empfehlungen der American Society of Anesthesiologists (ASA) und der American Society of Gastroenterologists eine Risikoabschätzung potenzieller kardiovaskulärer und respiratorischer Komplikationen während des Eingriffes vorgenommen werden [24]. Diese individuelle Risikoabschätzung beinhaltet eine ausführliche Anamnese mit der Frage nach [25]:

- Erkrankungen des kardiovaskulären und respiratorischen Systems,
- herzchirurgischen Voroperationen,
- Stridor, Schnarchen, Schlafapnoesyndrom,
- vorausgegangenen Komplikationen bei der Anwendung von Sedativa/ Analgetika, regionaler und Allgemein-anästhesie,

Kategorie	Indikation	Klasse
Infektion	Gesicherte CIED-Infektion	I
	Valvuläre Endokarditis ohne Kontakt zu CIED	I
	Persistierende/rezidivierende Bakteriämie bei fehlendem Fokus	I
	Isolierte oberflächliche Infektion < 4 Wo nach Eingriff	III
Sondendysfunktion	Implantation einer zusätzlichen Sonde würde > 4 Sonden auf einer Seite oder > 5 Sonden über SVC erfordern	IIa
	Sondenrückruf wegen Fehler**	IIb
	Sondendysfunktion bei erforderlichem Eingriff am CIED	IIb
Thrombose/ Gefäßverschluss	SVC-Stenose oder -Verschluss, die eine erforderliche Sondenneuimplantation verhindern	I
	Ipsilateraler V.-subclavia-Verschluss, der eine Sondenneuimplantation verhindert	IIa
Funktionierende Sonde	Lebensbedrohliche Arrhythmien wegen Sondenlage	I
	Sonden verhindern Behandlung einer malignen Erkrankung	IIa
	Nicht mehr benötigte Sonden bei Device-Upgrade	IIb
Schmerzen	Chronische schwere Schmerzen	IIa
TI	Symptomatische TI III* durch liegende Sonde(n)	IIb

Abb. 2 ▲ Indikationen zur Sondenentfernung. (In Anlehnung an die Experten Consensus Dokumente der HRS 2017 und EHRA 2018 [5, 7])

- Medikamentenallergien, aktueller Medikation und möglichen Medikamenteninteraktionen,
- Zeitpunkt und Art der letzten Nahrungsaufnahme (spätestens 6 h vor dem geplanten Eingriff),
- Tabak-, Alkohol-, Drogenkonsum.

und die körperliche Untersuchung mit Erhebung der Vitalparameter sowie Auskultation von Herz und Lunge. Die bestehenden Leitlinien beziehen sich hierbei auf die ASA-Klassifikation. Patienten ab einer ASA-Klasse III haben ein deutlich erhöhtes Risiko für Komplikationen während Sedierung bzw. Intervention [26]. Zudem müssen anatomische Besonderheiten, die zu respiratorischen Problemen führen können, bei der Planung der Prozedur berücksichtigt werden [25].

Bei der Operationsplanung sollte in Abhängigkeit von den prozeduralen Zielen und Risiken sowie der individuellen Patientenfaktoren bereits im Voraus evaluiert werden, welche Art der Narkose zur Durchführung des Eingriffs erforderlich ist. Das Spektrum reicht von einer tiefen Analgo-

sedierung bis zu einer Intubationsnarkose [25, 27].

Aufklärung

Die individuelle Aufklärung und Diskussion mit dem Patienten über die Notwendigkeit des Eingriffs, Alternativen zur Sondenextraktion, individuelle Risikoeinschätzung und das Vorgehen im Falle von Komplikationen sind die elementare Grundlage der Strategieplanung. Es ist empfehlenswert, Angehörige – sofern gewünscht – mit in das Aufklärungsgespräch einzubeziehen und sicherzustellen, dass die Tragweite des Eingriffs vollumfänglich verstanden wird.

Es sollte der Umsetzung des Patientenrechtgesetzes im Bürgerlichen Gesetzbuch (BGB) § 630c Rechnung getragen werden. Die Aufklärung sollte umso detaillierter und kritischer sein, je weniger zwingend die Indikation zur Extraktion ist. Die Aufklärung sollte idealerweise durch den Anwender/Operateur persönlich oder einen im geplanten Eingriff kundigen Arzt erfolgen und in jedem Schritt schriftlich fixiert werden, da nur hierdurch Rechtssi-

cherheit gewährleistet werden kann. Da es aktuell in Deutschland keine kommerziell erwerblichen Aufklärungsbögen gibt, die spezifisch auf die Sondenextraktion ausgerichtet sind (weder Thieme proCompliance noch Perimed bieten Entsprechendes an), sollte eine handschriftliche Dokumentation mit Berücksichtigung der individuellen Besonderheiten erfolgen. Die Erstellung eines institutsspezifischen Aufklärungsbogens ist sinnvoll. Das Gespräch sollte die Erfahrung des Anwenders/Operators, die Anzahl der Prozeduren, die in der Institution durchgeführt werden und eine offene Kommunikation über institutseigene Komplikationen beinhalten.

Während bei einer definitiven CIED-Infektion die komplette Materialentfernung zumeist alternativlos ist und eine Klasse I-Indikation [5] darstellt, ist die Extraktion bei nicht infektierten Indikationen der Klasse II, beispielsweise von funktionslosen „abandoned“ Sonden zur Herstellung einer MRT-Fähigkeit, zur Bestrahlung von Malignomen oder der Behandlung von unklaren Schmerzen, nur bedingt notwendig. Daher sollte die Komplikationsaufklärung gerade bei diesen Indikationen besonders detailliert erfolgen, und es sollten die sehr seltenen, aber gravierenden Komplikationen wie Massenblutungen mit Kreislaufstillstand, Hypoxie-bedingte Langzeitschäden (Apoplex/hypoxischer Hirnschaden) oder ein tödlicher Ausgang angesprochen werden.

Ferner ist zu klären, inwieweit eine Eskalation der Notfallmaßnahmen wie eine Thorakotomie oder der Einsatz einer Herz-Lungen-Maschine (HLM) im Falle von Komplikationen (wie z. B. Gefäß-, Vorhof- oder Ventrikelperforation, Hämoperikard oder -thorax) gewünscht wird. Zu berücksichtigen sind in dieser Diskussion die individuelle Lebenssituation, Begleiterkrankungen und der mögliche Erfolg der Notfallinterventionen. Um Patienten für ihre Entscheidung eine ausreichende Bedenkzeit einräumen zu können und ein überlegtes Abwägen zu ermöglichen, empfiehlt sich, ein ambulantes Vorgespräch bei elektiven Indikationen anzubieten.

In Einzelfällen, bei denen eine Extraktion zu riskant erscheint, beispielsweise bei oberflächlichen Entzündungen, kann zudem eine ausschließlich lokale Revision

mit anschließender antibiotischer Therapie besprochen werden. Hierbei müssen jedoch die Gefahr und die Wahrscheinlichkeit eines Rezidivs ausdrücklich thematisiert werden. Nur in absoluten Ausnahmefällen kann als Ultima Ratio eine ansonsten obsoletere antibiotische Dauertherapie vereinbart werden.

Extraktionstools und Techniken

Grundsätzlich können perkutane und offen chirurgische Sondenextraktionstechniken voneinander unterschieden werden. Aufgrund der hohen Effektivität der perkutanen Sondenextraktion verbunden mit geringen Komplikationsraten und einer begrenzten Invasivität stellt diese aktuell den Goldstandard der Therapie dar. Die Alternative einer isolierten offen chirurgischen Elektrodenextraktion stellt heutzutage einen selten durchgeführten Eingriff der zweiten Wahl dar. Nichtsdestotrotz kann eine offene Sondenentfernung notwendig werden, falls anatomische Unwägbarkeiten, ausge dehnte Vegetation(en), extreme Vernarbungen oder Verkalkungen vorliegen, eine Endokarditis/Sondenendoplastitis mit Herzklappenbeteiligung besteht oder zusätzliche herzchirurgische Eingriffe erforderlich sind [7, 13, 28]. Letztlich sollte die Indikation zur Elektrodenentfernung im Einklang mit den aktuellen Leitlinien und insbesondere im Konsens mit dem Patientenwillen gestellt werden. Die Methodenwahl repräsentiert hingegen die individuelle Entscheidung des Operateurs in der Gesamtschau der Befunde nach Abwägen aller zu erwartenden Vor- und Nachteile der einzelnen Verfahren.

Die anschließend aufgeführten Extraktionsmethoden können eskalierend oder in Kombination zum Einsatz kommen. Erfahrene Ärzte sind allerdings meist in der Lage, anhand des perioperativen Sondenverhaltens unter Zug- und Schubbewegungen sich für eine geeignete Extraktionsmethode zu entscheiden, um so u. a. eine material- und kostenintensive Methoden eskalation zu vermeiden. Grundsätzlich gibt es aber keine Argumente gegen eine schrittweise Eskalation der Extraktionsmethoden [7, 13, 19, 29–33].

Perkutane Extraktionsmethoden

Unkomplizierte perkutane Sondenextraktion

Elektrodenentfernung durch moderaten Zug („Simple Traction“). Die einfachste Art, Sonden zu entfernen, ist das Lösen und Herausziehen dieser durch Zug am Elektrodenende unter dem Schutz eines eingebrachten Stylets – die sog. „Simple Traction“. Geeignet und Erfolg versprechend ist diese Methode bei transvenösen Schraubelektroden (aktive Fixierung) binnen des ersten Jahres und mitunter bis zu wenigen Jahren nach deren Implantation. Ankersonden (passive Fixation) verwachsen hingegen insbesondere an der Ankerspitze schneller mit dem Myokard, weshalb ihre Entfernung durch einfachen Zug meist nur innerhalb der ersten Monate gelingt. Aufgrund des geringen Komplikationsrisikos und der begrenzten Invasivität können diese Eingriffe unter lokaler Betäubung oder moderater Sedation erfolgen [7, 13, 19, 29–33].

Locking Stylet. Sollte bei einem Extraktionsversuch durch „Simple Traction“ die Gefahr des Entspiralisierens oder Abreißens der Elektrode bestehen oder eine größere Zugkraft zum Überwinden moderater Sondenadhäsionen notwendig werden, kann ein Locking Stylet in den Arbeitskanal der Sonde eingebracht werden. Dieses verankert sich bauartbedingt entweder gleichmäßig im Sondenverlauf oder im Bereich der Sondenspitze und überträgt die eingesetzte Zugkraft auf die inneren Wendel der Elektrode. Zu bedenken ist hierbei, dass der resultierende Kraftvektor nicht immer der gewünschten Kraftrichtung entspricht und unkontrollierte Gefäß einrisse resultieren können [7, 13, 19, 29–33].

Perkutane Sondenextraktion unter Einsatz erweiterter Extraktionshilfen Passive mechanische Dilator Sheaths/Telescoping Devices. Dilator Sheaths oder auch Telescoping Devices genannt eignen sich zum Lösen von Sondenverwachsungen mit der Gefäßwand insbesondere dann, wenn durch alleinige, ungerichtete Zugkräfte ein unkontrolliertes Zerreißen von Gefäß- oder Herzstrukturen droht. Hierzu werden diese an der Spitze an-

geschrägten Röhrchen unterschiedlicher Diameter – vergleichbar einem kräftigen Strohhalm – über die Elektrode gestülpt und unter entsprechenden Dreh-, Stoß- und Scherbewegungen mit gerichtetem Gegenzug („Countertraction“) zentralwärts vorgeschoben. Unterstützt wird das Manöver von einem zuvor eingebrachten „Locking Stylet“, das die Elektrode stabilisiert und im sog. „Rail-Effect“ – quasi wie eine Eisenbahn auf der Schiene – die Wirkungsrichtung der Extraktionsmaßnahmen unterstützt [7, 29–33].

Aktive Extraktionsinstrumente: „Powered Extraction Tools“. Scheitern die oben genannten Methoden beispielsweise aufgrund massiver Sondenadhäsionen, starker Verkalkungen, defekter Sondenintegritäten oder bestehen anatomische Abnormalitäten wie Gefäßverschlüsse oder -stenosen oder wird das Einbringen neuer Elektroden nur über einen wiedereröffneten Extraktionskanal möglich, kann eine Methoden eskalation zu aktiven Extraktionsinstrumenten, den sog. „Powered Extraction Tools“, erfolgen. Hierunter subsumiert man mechanische Rotationsfräsen und den Excimer-Laser. Das operative Vorgehen erfolgt hierbei in Analogie zu den passiven Extraktionsinstrumenten, wobei jedoch anstelle dieser ein entsprechendes „Powered Sheath“ über die Sonde geschoben und zentralwärts vorgeführt wird.

Die Auswahl der eingesetzten Extraktionsinstrumente erfolgt individuell in Abhängigkeit von vorliegenden Stenosen, Adhäsionen und Verkalkungsherden, einer kritischen Risikoabwägung der Methoden und des Operationsziels sowie den persönlichen Möglichkeiten und Erfahrungen des Arztes und den technischen Voraussetzungen der Klinik [7, 29–33].

Mechanische Rotationsfräsen. Die mechanischen Rotationsfräsen repräsentieren kraftvolle, nichtelektrische Werkzeuge zum Lösen starker Verwachsungen und eignen sich insbesondere zum Lösen von Verkalkungen. Die Systeme stehen in unterschiedlichen Größen (Durchmesser und Längen) zur Verfügung und unterscheiden sich zum einen in der Aggressivität der Fräsenköpfe und zum anderen in der Art des Fräsenschafts in einer flexiblen oder starren Ausführung. Oftmals gelingt es

auch, mit diesen Instrumenten Elektroden zu mobilisieren, die zu weit medial durch die knöchernen Enge zwischen der 1. Rippe und Clavicula eingebracht wurden, wenn zuvor andere Extraktionsinstrumente an den knöchernen Strukturen scheiterten.

Ein möglicher Nachteil von Fräsen besteht darin, dass während einer Sondenextraktion benachbarte Elektroden durch die scharfen Fräsenköpfe beschädigt werden können, und es daher schwieriger ist, nur einzelne Sonden zu entfernen und benachbarte funktionsfähig zu erhalten.

Insgesamt weisen Rotationsfräsen hohe Erfolgsraten in der vollständigen Sondenextraktion bei geringen Komplikationsraten auf und sind in vielen Einsatzgebieten empfehlenswert. Die konkrete Entscheidung zur Fräsenwahl wird in Abwägung der spezifischen Erfordernisse des individuellen Patienten durch den Operateur getroffen [7, 13, 19, 29–34].

Excimer-Laser-Sheath. Ein ebenfalls kraftvolles und gleichzeitig gewebeschonendes Verfahren zur Entfernung fest verwachsener Elektroden stellt der Excimer-Laser dar. Hierbei wird das notwendige Laserlicht mit einer Wellenlänge von 308 nm in einem externen Lasergenerator erzeugt und durch lichtleitende Einmalkatheter zur Katheterspitze geleitet. Im Gewebe hat der Laser eine Eindringtiefe von etwa 0,1–0,2 mm und kann mit einer Taktfrequenz zwischen 40 und 80 Hz maximal 1 mm Gewebe pro Sekunde verdampfen. Verwendet werden die in unterschiedlichen Größen verfügbaren Laser-Sheaths analog zu den zuvor beschriebenen Extraktionstools. Ein Nachteil der Methode ist, dass das Laserlicht massive Verkalkungen nicht zu verdampfen vermag. Einen Vorteil stellt die mechanische Schonung benachbarter Elektroden dar, was gerade den Austausch einzelner Elektroden aus bereits verschlossenen Gefäßen durch die kurzzeitige „Wiedereröffnung“ der Passage entlang einer alten Elektrode ermöglicht. Anschließend kann dann eine neue Elektrode durch diesen Kanal eingebracht werden, was den sonst üblichen zusätzlichen kontralateralen Zugang erspart und das Risiko für spätere, beidseitige Gefäßprobleme reduziert.

Auch diese Methode weist hohe Erfolgsraten in der vollständigen Sondenex-

traktion bei geringen Komplikationsraten auf und empfiehlt sich in vielen Einsatzgebieten. Analog zu den vorbeschriebenen Methoden erfolgt die Entscheidung zum Lasereinsatz in Abhängigkeit von den individuellen Anforderungen und den institutionellen Möglichkeiten durch den Operateur [7, 13, 19, 29–32].

Bergung von Sondenfragmenten mit Snares, Baskets oder Lassos

Nicht immer gelingt die geplante perkutane Elektrodenentfernung vollständig, und unter den Extraktionsmaßnahmen kann die Elektrodenintegrität verloren gehen. So können Sondenabriss geschehen, die zum Verbleib von Sondenfragmenten führen. Wenn diese nur wenige Zentimeter messen, können sie im Einzelfall in situ belassen werden. Allerdings ist bei größeren arrhythmogenen oder emboliegefährdeten Sondenfragmenten – insbesondere bei inflammatorischen Vegetationen – eine zeitnahe Entfernung anzustreben [7, 29–32].

Hierzu eignen sich, abhängig von Lage und Größe des zu entfernenden Sondenfragments, spezielle Katheter, die über eine großkalibrige Schleuse durch die V. femoralis, subclavia oder jugularis interna eingebracht werden können. Auf diese Weise ist es möglich, frei flottierende Sondenenden mithilfe von Lasso- oder Dotter-Basket-Kathetern einzufangen und zu entfernen. Auch kann es gelingen, Zielfragmente, die an mehreren Positionen im Herzen adhären sind, mit speziellen Snare-Kathetern zu greifen. Kleinere solide Sondenreste können auch mithilfe von Biopsiefasszangen geborgen werden. Diese äußerst anspruchsvollen Methoden setzen jedoch eine umfangreiche Erfahrung des Operateurs voraus [7, 29, 33].

Perkutane Aspiration von großen Vegetationen

Eine neuere Möglichkeit zur perkutanen Aspiration von größeren Vegetationen stellen spezielle Saugkathetersysteme dar. Hierbei werden entsprechend großkalibrige Absaugkatheter über die V. femoralis oder jugularis interna eingebracht und mit einem extrakorporalen Pumpensystem verbunden. Dieses erzeugt den notwendigen Sog zum Absaugen der Vegetationen, filtert das Blut und führt es unmittelbar

dem Patienten über einen weiteren venösen Zugang wieder zu. Die Prozedur erfolgt unter Ultraschallkontrolle, um den Katheter zu dirigieren und kann zudem mit anderen perkutanen Extraktionsverfahren kombiniert werden. Die Methode ermöglicht so eine wenig traumatisierende perkutane Elektrodenextraktion auch bei Präsenz großer Sondenvegetationen. Die Effektivität und Sicherheit der Methode konnte zwischenzeitlich durch mehrere Studien belegt werden. Allerdings wird sie aufgrund der bisher fehlenden Vergütung aktuell nur in wenigen deutschen Kliniken angeboten [29, 35–38].

Die offene chirurgische Sondenentfernung

Zur offenen chirurgischen Elektrodenentfernung stehen grundsätzlich 2 Verfahren zur Verfügung. Zum einen besteht die Möglichkeit einer klassischen Sternotomie mit der Option zur Durchführung aller herzchirurgischen Interventionen und zum anderen in der rechtslateralen Thorakotomie, die neben einer Sondenentfernung auch Eingriffe an der Trikuspidal- und Mitralklappe erlaubt.

Zu bedenken ist, dass gerade im Rahmen einer Infektionsbehandlung die Operationsmethoden neben einem deutlich größeren chirurgischen Trauma auch ein nicht zu unterschätzendes Risiko von Blutungs- und Infektionskomplikationen aufweisen. So kann es durch den Einsatz der Herz-Lungen-Maschine mit der methodenimmanenten Notwendigkeit zur vollständigen Antikoagulation neben Gewebepneumonien insbesondere zur hämatogenen Streuung endokarditischer Keime kommen.

Offene Sondenentfernung durch mediane Sternotomie

Eine offene Sondenextraktion über eine mediane Sternotomie erfolgt im klassischen herzchirurgischen Setting unter Einsatz einer Herz-Lungen-Maschine mit bicavalärer Kanülierung und totalem kardio-pulmonalem Bypass. So kann der rechte Vorhof eröffnet und anschließend können Vegetationen, Elektroden oder Sondenfragmente geborgen und entfernt werden. Zudem ist die Platzierung epikardialer Stimulationskatheter problemlos möglich.

Tab. 5 Definitionen der vollständigen Sondenentfernung und des prozeduralen Ausgangs	
1. Vollständigkeit der Sondenentfernung	
Vollständige Sondenentfernung	Alle geplanten Elektroden konnten vollständig und rückstandslos entfernt werden
Unvollständige Sondenentfernung	Nach Abschluss der Maßnahmen sind intra- oder extravasale Elektrodenanteile verblieben
2. Prozeduraler Ausgang	
Vollständiger prozeduraler Erfolg	Vollständige und komplikationslose Entfernung aller anvisierten Elektroden ohne dauerhafte Beeinträchtigung oder einen tödlichen Ausgang
Klinisch prozeduraler Erfolg	Komplikationslose Sondenentfernung (ohne dauerhafte Beeinträchtigung, einen Prozedur-assoziierten Tod oder ein erhöhtes Risiko für zukünftige Komplikationen), bei der ein kleines Sondenfragment (< 4 cm) verblieben ist
Prozeduraler Misserfolg	Prozedurale Komplikationen, die zu einer dauerhaften Beeinträchtigung oder einem letalen Ausgang führen, bzw. weder prozeduraler noch klinischer Erfolg

Wenn notwendig, schließen sich additive herzchirurgische Maßnahmen wie das Anlegen von koronararteriellen Bypassen oder Herzklappeneingriffe an [7, 13, 19, 29–32].

Offene Sondenentfernung durch rechtslaterale, minimal-invasive Thorakotomie

Während die mediane Sternotomie den Goldstandard für die meisten herzchirurgischen Eingriffe darstellt, haben sich in den letzten Jahren zunehmend auch minimal-invasive operative Methoden etabliert. So stellt zwischenzeitlich der minimal-invasive rechtslaterale Zugangsweg eine gute Option zur offenen Sondenextraktion dar. Der Anschluss der Herz-Lungen-Maschine erfolgt hierbei über die Leistengefäße (V. und A. femoralis) und die rechte V. jugularis interna. Der operative Zugang erfolgt durch eine Thorakotomie im 4. Interkostalraum (ICR) rechts, zusätzlich können Video-Ports über den 2. ICR platziert werden. Der Zugang ermöglicht unter einem totalen Bypass die Eröffnung des rechten Vorhofs und bietet eine gute Exposition, um Elektroden, Vegetationen oder Sondenfragmente zu bergen. Weiterhin können Eingriffe an der Trikuspidal- oder Mitralklappe durchgeführt und epikardiale Elektroden am rechten Ventrikel oder Vorhof platziert werden. Daher stellt dieser Zugangsweg eine gute, weniger invasive Alternative zur medianen Sternotomie dar [7, 31].

Prozedurziele

Die prozeduralen Ziele einer Sondenentfernung können in Abhängigkeit von den extraktionsbegründenden Indikationen variieren. So ist die vollständige Entfernung des implantierten Fremdmaterials im Rahmen einer Infektion (Tascheninfektion, Endokarditis bzw. Sondenendoplastitis) dringend geboten, während Eingriffe wegen technischer Probleme (Leiterschäden oder -defekte), mechanischer Komplikationen (sondenbedingte Arrhythmien, Störungen der Trikuspidalklappenfunktion), Embolierisiken durch Appositionsthromben oder Sondenfragmente wie auch anatomischer Hindernisse (verschlossene Zugangsgefäße, Residuen nach Voroperationen) das Ziel verfolgen, primär das jeweilige Problem zu lösen.

Nomenklatur der Prozeduren zur Sondenentfernung. Grundsätzlich wird im deutschen Sprachgebrauch der Begriff „Sondenentfernung“ als Überbegriff für die Entfernung von implantierten Elektroden verwendet, ohne dass er jedoch das Vorgehen genauer beschreibt oder eingrenzt (■ Tab. 5).

- Eine „Sondenexplantation“ beschreibt die einfache Entfernung von Elektroden innerhalb des ersten Jahres nach Implantation durch moderaten Zug und ohne den Einsatz zusätzlicher Extraktionsinstrumente.
- Die „Sondenextraktion“ ist definiert als die Entfernung von Elektroden, die sich bereits länger als 1 Jahr in situ

befinden oder sich unabhängig vom Sondenalter nur durch den Einsatz von speziellen Extraktionsinstrumenten entfernen lassen.

Definition des Erfolges einer Sondenentfernung. Der Erfolg einer Sondenentfernung wird nach 2 unterschiedlichen Merkmalen bewertet [7]. Hierbei beschreibt das erste Kriterium die Vollständigkeit der Sondenentfernung und das zweite den klinischen Erfolg der Maßnahme.

Definition von Komplikationen. Ereignen sich im Rahmen von Sondenentfernungen periprozedurale Komplikationen, so können diese anhand des Zeitpunktes des Auftretens in *intraprozedural*, *früh postprozedural* (innerhalb der ersten 30 Tage) und *spät postprozedural* (nach 30 Tagen) untergliedert werden.

Weiterhin werden die Komplikationen, analog zu anderen Eingriffen, anhand des eingetretenen Ausmaßes in schwere und leichte Komplikationen unterteilt [5, 10].

Komplikationen

Im Rahmen von transvenösen Sondenextraktionen können schwerwiegende und potenziell lebensbedrohliche Komplikationen auftreten. In Zentren mit großer Erfahrung ist das Auftreten solcher Komplikationen selten. Die Häufigkeit von schwerwiegenden Komplikationen wird in den großen Landmark-Studien mit 1,0–1,7% angegeben [13, 28, 34], wobei das Auftreten dieser von den Komorbiditäten des Patienten, der Erfahrung des einzelnen Operateurs sowie der des Zentrums abhängig ist [28, 39]. Wichtig sind hierbei eine gute präoperative Vorbereitung und ein periprozedural schnell verfügbares und kompetentes herzchirurgisches Standby, welches die Resultate positiv beeinflusst [7]. Zudem können mögliche operative Schwierigkeiten wie Sondenverwachsungen, Gefäßverschlüsse oder Verkalkungen durch eine präprozedurale Bildgebung visualisiert werden und die Extraktionsplanung unterstützen [40].

Die schwerwiegendsten Komplikationen sind das Auftreten von Verletzungen vaskulärer (z. B. V. cava superior, seltener V. cava inferior, V. brachiocephalica, V. sub-

Tab. 6 Komplikationen von Sondenextraktionsprozeduren

Schwerwiegende (major) Komplikationen

Tod
Respiratorisches Versagen
Zerebrovaskuläre Ischämie
Herz-Kreislauf-Stillstand
Myokardiale Verletzung (rechter Vorhof, rechter Ventrikel)
Interventionspflichtige vaskuläre Verletzung (V. cava superior, V. cava inferior, V. anonyma, Koronarvenensinus)
Interventionspflichtiger Perikarderguss
Interventionspflichtiger Hämatothorax
Thrombembolie (klinisch relevant)
Relevante Verschlechterung einer Trikuspidalklappeninsuffizienz
Fulminante Lungenembolie
Sepsis
Akute Verschlechterung einer Herzinsuffizienz

Nicht schwerwiegende (minor) Komplikationen

Perikarderguss (nicht interventionspflichtig)
Aggregattaschenhämatom
Venöse Thrombose mit Notwendigkeit zur Antikoagulation
Vaskuläre Verletzung am venösen Gefäß Eintritt
Transfusionsbedürftige Anämie
Embolisation eines Sondenfragments ohne klinische Relevanz
AV-Fistel
Dissektion des Koronarvenensinus
Pneumothorax
Verschlechterung einer Trikuspidalklappeninsuffizienz ohne Indikation zur chirurgischen Therapie
Lungenembolie ohne relevante hämodynamische Relevanz

clavia, Koronarvenensinus) oder myokardialer Strukturen (z. B. rechter Vorhof, rechter Ventrikel). Die kombinierte Inzidenz solcher Komplikationen wird mit 1,0–1,5% angegeben [13, 28]. In diesem Zusammenhang sind Verletzungen der V. cava superior am meisten gefürchtet und für den Patienten mit dem größten Mortalitätsrisiko verbunden [41, 42]. Bei Verletzungen der oberen Hohlvene sind solche im extraperikardialen Verlauf von solchen im intraperikardialen Verlauf zu unterscheiden. Diese Unterscheidung hat sowohl diagnostische als auch therapeutische Relevanz. Bei intraperikardialen Verletzungen der V. cava superior findet sich echokardiographisch ein Perikarderguss bzw. eine Perikardtampnade, und sie sind daher nicht von myokardialen Verletzungen zu unterscheiden. Bei extraperikardialen Läsionen

zeigt sich echokardiographisch kein Perikarderguss, sondern es findet sich häufig ein einseitiger Hämatothorax. Bezüglich des chirurgischen Zugangsweges sind intraperikardiale Verletzungen der V. cava superior über eine Sternotomie gut zu erreichen, wohingegen bei extraperikardialen Verletzungen eine rechtsanterolaterale Thorakotomie ggf. einen besseren chirurgischen Zugang zur Blutstillung darstellt.

Grundsätzlich gilt für Komplikationen, die durch eine Verletzung zentraler vaskulärer oder myokardialer Strukturen geschehen, dass in Abhängigkeit von der Defektgröße eine schnelle hämodynamische Verschlechterung der Patienten eintritt. Das kontinuierliche Monitoring mittels transösophagealer Echokardiographie und invasiver Blutdruckmessung wie auch das optionale Platzieren eines Pigtail-Katheters in die V. brachiocephalica dextra können den schnellen Vorschub eines Okklusionsballons erlauben und zur frühzeitigen Identifikation lebensbedrohlicher Komplikationen wie Perikarderguss/-tamponade, Hämatothorax, links- und/oder rechtsventrikulärem Pumpversagen oder einer extraktionsbedingten höhergradigen Trikuspidalinsuffizienz beitragen und eine rasche Reaktion ermöglichen. Als adäquate Reaktionszeit bis zur Einleitung einer zielgerichteten Therapie hat sich international ein Zeiträumen von ≤ 10 min etabliert [7, 8, 10]. Daher ist das primäre Ziel im Notfallmanagement die Kontrolle der hämodynamischen Situation. Hierbei steht der zügige Anschluss des Patienten an eine Herz-Lungen-Maschine im Vordergrund und kann gerade bei thorakal nicht voroperierten Patienten nach Sternotomie zentral oder alternativ noch vor der Eröffnung des Brustkorbs über eine femorofemorale Kanülierung erfolgen. Hierbei empfiehlt es sich, schon vor Beginn der Sondenextraktion und gerade bei zu erwartenden komplexen Prozeduren Schleusen oder Seldinger-Drähte in die Leistengefäße einzulegen, um im Notfall eine schnelle Kanülierung zu ermöglichen. Des Weiteren muss in diesem Zusammenhang auch die Option zum Einsatz eines Okklusionsballons erwähnt werden. Dieser ersetzt nicht die chirurgische Therapie, kann aber das Reaktionszeitfenster bis zur Einleitung einer adäquaten und endgültigen chirurgischen Versorgung verlängern [43]. Ein solcher Ballon

sollte jedoch nur nach entsprechender Vorbereitung (Extra-support Guide-Wire oder Pigtail-Katheter in der V. brachiocephalica dextra schon vor Beginn der Sondenextraktion) und nur bei einer gesicherten V. cava-superior-Verletzung eingesetzt werden, da die inkorrekte Anwendung ihrerseits potenziell lebensbedrohliche Komplikationen bedingen kann.

Eine weitere nennenswerte Komplikation von transvenösen Sondenextraktionsprozeduren ist die Verletzung der Trikuspidalklappe im Bereich der Segel oder des subvalvulären Halteapparats mit der konsekutiven Ausbildung einer hochgradigen Trikuspidalklappeninsuffizienz. Die Inzidenz einer relevanten Verschlechterung der Trikuspidalklappenfunktion wird in der Literatur sehr unterschiedlich mit 0,32–11,5% angegeben [7, 44, 45]. In der Regel erfordert diese Komplikation keine sofortige chirurgische Therapie und sollte bei Persistenz einer hochgradigen Trikuspidalklappeninsuffizienz zu einem späteren Zeitpunkt chirurgisch versorgt werden. Dies gilt insbesondere nach einer traumatischen Schädigung eines Trikuspidalklappensegels oder des subvalvulären Halteapparats, was durch konservative Maßnahmen nicht zu verbessern ist.

Weiterhin kann es während Sondenextraktionsprozeduren zu tachykarden oder bradykarden Herzrhythmusstörungen kommen [7]. Manipulationen im Bereich des rechten Ventrikels können ventrikuläre Rhythmusstörungen auslösen, die dann im Einzelfall durch Defibrillation terminiert werden müssen. Nicht zuletzt ist bei Schrittmacher-abhängigen Patienten eine zuverlässige perioperative Stimulation von großer Bedeutung. So ist gerade bei komplexen Prozeduren noch vor Beginn der Extraktionsmaßnahmen zu überlegen, ob dies durch passagere transvenöse (aktiv fixierte oder Einschwemmsonden) oder durch dauerhafte epikardiale Elektroden realisiert werden muss.

Zur Vermeidung embolischer Komplikationen bei großen intrakardialen Vegetationen oder Thromben (> 20 – 25 mm) im Bereich der zu extrahierenden Sonden ist es sinnvoll, entweder periprozedural eine simultane perkutane transvenöse Aspiration dieser Auflagerungen oder alternativ ein offenes chirurgisches Vorgehen durch-

Tab. 7 Übereinstimmende EHRA/HRS/DGK/DGTHG-Empfehlungen für Mindestanforderungen zur Sondenextraktion an Untersucher und Zentrum

	Mindestanzahl an extra- hierten Elektroden/Jahr	Mindestanzahl an Prozeduren/Jahr	Zusatzanforderungen
Qualifizierter Operateur	20	15	Umfassende Qualifikation in Device-Implantationen (DGK-Zusatzqualifikation „Spezielle Rhythmologie – Aktive Herzrhythmusimplantate“ oder DGTHG-Zertifikat „HSM-, ICD- und CRT-Therapie – Modul 3“ oder EHRA-Zertifikat „EHRA Certified Cardiac Device Specialist – Level 2“)
Supervisor	–	30	Kumulativ > 75 Sondenextraktionen
Zentrum	20	15	Mindestens 1 qualifizierter Untersucher/Supervisor

EHRA European Heart Rhythm Association, *HRS* Heart Rhythm Society, *DGK* Deutsche Gesellschaft für Kardiologie, *DGTHG* Deutsche Gesellschaft für Thorax-, Herz- und Gefäßchirurgie, *HSM* Herzschrittmacher, *ICD* Implantierbarer Kardioverter-Defibrillator, *CRT* kardiale Resynchronisationstherapie

zuführen [11, 38]. Generell sollte zur Vermeidung zerebrovaskulärer Embolisierungen das Vorliegen eines persistierenden Foramen ovale präprozedural echokardiographisch ausgeschlossen werden.

Wichtige postoperative Komplikationen, die einen relevanten Einfluss auf die 30-Tages-Mortalität haben, sind das Vorliegen einer Sepsis bei Sondenendokarditis/endoplastitis oder die akute Verschlechterung einer bekannten schweren Herzinsuffizienz z.B. durch die Explantation eines Systems zur kardialen Resynchronisation [28]. Umso wichtiger ist es in diesen Fällen, dass das Extraktionszentrum eine entsprechende intensivmedizinische Expertise besitzt, um Patienten mit einer Sepsis oder einer schweren Herzinsuffizienz suffizient und nach aktuellem medizinischem Wissensstand behandeln zu können.

Eine Zusammenfassung aller potenziellen Komplikationen findet sich in **Tab. 6**.

Kriterien für Zentren zur Sondenextraktion

Sondenextraktionen sollten nur in einer Klinik angeboten werden, die sehr erfahren auf dem Gebiet der kardialen Device-Therapie ist und eine hohe Fallzahl an Herzschrittmacher-, ICD- und kardiale Resynchronisationstherapie(CRT)-Implantationen vorweisen kann. In dem Zentrum müssen mindestens 2 qualifizierte Ärzte mit ausreichender Erfahrung in der transvenösen Sondenextraktion (> 40 Sonden) arbeiten, wobei mindestens ein erfahrener Operateur im Haus und bei der Prozedur anwesend sein muss. Das Zentrum sollte ein Minimum von 20 Sondenextraktionen bei mindestens 15 Patienten im Jahr durchführen. Für ausgewiesene Ausbildungszentren gilt eine Mindestanzahl von 30 Prozeduren pro Jahr [5, 7, 46]. Sondenextraktionen dürfen nur in einem Haus mit Herzchirurgie durchgeführt werden, wenn eine Elektrode vor > 1 Jahr implantiert wurde, um potenziell lebensbedrohliche Komplikationen mit der Notwendigkeit zur Notfallthorakotomie behandeln zu können. Unabhängig vom Anästhesieverfahren (Intubationsnarkose oder Analgosedierung) sollte immer ein anästhesiologischer Support im Notfall verfügbar sein [46].

Mindestzahlen und Qualifikation des Extrakteurs und Ausbilders

Ein Auszubildender (Trainee) für Sondenextraktionen sollte ein kardiologischer oder herzchirurgischer Facharzt sein und eine umfassende Qualifikation in der Device-Therapie inklusive Abfrage und Implantation sämtlicher Herzschrittmacher-, ICD- und CRT-Systeme vorweisen können [5, 46]. Voraussetzung hierfür ist das Vorliegen der entsprechenden Zusatzqualifikation wie das DGK-Zertifikat „Spezielle Rhythmologie – Aktive Herzrhythmusimplantate“ oder das DGTHG-Zertifikat „HSM-, ICD- und CRT-Therapie – Modul 3“ oder das EHRA-Zertifikat „EHRA Certified Cardiac Device Specialist – Level 2“. Trainees sollten zur Erlangung der Qualifikation eine Mindestanzahl von kumulativ 40 Sondenextraktionen (Sondenalter > 1 Jahr oder unter Verwendung eines Extraktionstools) bei mindestens 30 Patienten unter Supervision eines qualifizierten Extrakteurs selbstständig durchführen. Dabei ist darauf zu achten, dass auch die Extraktion von ICD-Elektroden, älterer Elektroden (>6 Jahre) und multipler Elektroden (>2) erlernt wird (empfohlen ist eine Mindestzahl von jeweils 10 Fällen). Ferner sollte der Trainee

mit den unterschiedlichen Materialien, Techniken und alternativen Zugangswegen (femoral/jugulär) zur Sondenextraktion vertraut gemacht werden [46]. Die virtuelle Sondenextraktion an Computerbasierten Simulationsmodellen stellt eine vielversprechende Trainingsmethode dar, mit der die notwendigen Fähigkeiten schneller erlernt oder vertieft werden können. Erste Studien weisen darauf hin, dass Training an virtuellen Simulatoren mit einer steileren Lernkurve und möglicherweise einem besseren Outcome einhergeht [47]. Dies könnte insbesondere für Zentren mit geringeren Fallzahlen von Interesse und Nutzen sein.

Ein erfahrener Untersucher mit Expertise in der Sondenextraktion sollte mindestens 20 Sondenextraktionen bei mindestens 15 Patienten pro Jahr selbstständig durchführen. Die Anforderungen an einen Supervisor in einem Ausbildungszentrum sind höher. Dieser sollte kumulativ >75 Sondenextraktionen vorweisen können und mindestens 30 Prozeduren pro Jahr supervidieren oder selbstständig durchführen [46]. Die Empfehlungen für die Mindestanforderungen zur Sondenextraktion an Untersucher und Zentrum sind in **Tab. 7** zusammengefasst.

Räumliche und infrastrukturelle Voraussetzungen

Sondenextraktionen können entweder im (Hybrid-)OP oder in einem für Device-Implantationen zugelassenen Herzkatheter- oder Elektrophysiologielabor mit entsprechender Reinheitsklasse erfolgen [7, 46]. Die entsprechenden Voraussetzungen finden sich in den jeweils gültigen „Empfehlungen zur Strukturierung der Herzschrittmacher- und Defibrillatortherapie“.

Extraktions-Risiko	Elektroden-Charakteristika	Extraktions-Tools	Patienten-Charakteristika [#]	Extraktions-Setting
Niedriges Risiko (Gruppe A)	<ul style="list-style-type: none"> • Elektrodenalter <1 Jahr • Alle Elektrodentypen (ausgenommen aktiv fixierte Koronarsinus-Elektroden*) • Fehlender Nachweis einer Endokarditis/Endoplastitis 	<ul style="list-style-type: none"> • Stylets • Locking stylets • Nur Zugangsweg von Implantationsstelle 	<ul style="list-style-type: none"> • Alle Patienten (Ausnahme: Bei ausgeprägter Tascheninfektion / -perforation Sondenextraktion nur in Zentren mit Expertise in der Wundbehandlung) 	<ul style="list-style-type: none"> • KL, HOP, OP • Herzchirurgie im Haus nicht erforderlich • LVo+HVo-Zentren • Flache AnSed
Mittleres Risiko (Gruppe B)	<ul style="list-style-type: none"> • Elektrodenalter 1-5 Jahre • Schrittmacherelektroden mit aktiver Fixierung • <3 Elektroden • Fehlender Nachweis einer Endokarditis/Endoplastitis 	<ul style="list-style-type: none"> • Stylets • Locking stylets • Non-powered dilator sheaths • Rotational mechanical sheaths • Nur Zugangsweg von Implantationsstelle 	<ul style="list-style-type: none"> • Patienten <u>ohne</u> schwere kardiovaskuläre Begleiterkrankungen (hochgradig eingeschränkte LVEF; schwere Herz- oder Niereninsuffizienz; schwere Gerinnungsstörung) • Keine (oder pausierte) orale Antikoagulation 	<ul style="list-style-type: none"> • KL, HOP, OP • Herzchirurgie im Haus erforderlich • LVo+HVo-Zentren • Tiefe AnSed, VN (+TEE)
Hohes Risiko (Gruppe C)	<ul style="list-style-type: none"> • Elektrodenalter 1-10 Jahre • Alle Elektrodentypen • (ausgenommen aktiv fixierte Koronarsinus-Elektroden*) • ≥3 Elektroden • Perforierte Elektroden • Defekte/abgerissene Elektroden nach frustriertem Extraktionsversuch • Positiver Nachweis einer Endokarditis/Endoplastitis • Vegetationen ≤2 cm oder >2 cm ohne Nachweis einer Rechtsherzinsuffizienz • Vorausgegangene Sternotomie(n) 	<ul style="list-style-type: none"> • Stylets • Locking stylets • Non-powered dilator sheaths • Rotational mechanical sheaths • Femoral/jugular snare tools • Alle Extraktions-Zugangswege 	<ul style="list-style-type: none"> • Patienten mit schweren kardiovaskulären Begleiterkrankungen (hochgradig eingeschränkte LVEF; schwere Herz- oder Niereninsuffizienz; schwere Gerinnungsstörung) • Orale Antikoagulation • Subclavia-/Anonymia-Verschluss 	<ul style="list-style-type: none"> • KL, HOP, OP • Herzchirurgie im Haus erforderlich • Herzchirurgie unmittelbar verfügbar • Bevorzugt im HOP/OP mit Herzchirurgie • Bevorzugt HVo-Zentrum • Bevorzugt VN+TEE, ggf. tiefe AnSed
Sehr hohes Risiko (Gruppe D)	<ul style="list-style-type: none"> • Elektrodenalter >10 Jahre • Implantation vor 30. Lebensjahr • Elektroden im linken Atrium/Ventrikel • Risiko-Elektroden: dual-coil ICD-Elektroden mit passiver Fixierung; externalisierte Sondenleiter; aktiv fixierte Koronarsinus-Elektroden • Vegetationen >2 cm mit Nachweis einer Rechtsherzinsuffizienz und/oder Lungenembolie • Vorausgegangene Sternotomie(n) 	<ul style="list-style-type: none"> • Stylet • Locking stylets • Non-powered dilator sheaths • Rotational mechanical sheaths • Femoral/jugular snare tools • Powered Laser sheath* • Alle Extraktions-Zugangswege 	<ul style="list-style-type: none"> • Patienten mit schweren kardiovaskulären Begleiterkrankungen (hochgradig eingeschränkte LVEF; schwere Herz- oder Niereninsuffizienz; schwere Gerinnungsstörung) im kardiogenen/septischen Schock • Linksventrikuläres Assist-Device • EMAH-Patienten mit komplexer Anatomie ± operativer Korrektur • Indikation zum TK-Ersatz bei präoperativ hochgradiger TI oder TK-Endokarditis 	<ul style="list-style-type: none"> • HOP, OP • Herzchirurgie im Haus erforderlich • Im HOP/OP mit Herzchirurgie (Ausnahme: Im HKL mit Herzchirurgie nur in sehr erfahrenen HVo-Zentren) • Bevorzugt HVo-Zentren • Bevorzugt VN+TEE, ggf. tiefe AnSed

Abb. 3 ▲ Risikostratifizierung der Sondenextraktion. *Raute* Generell sind weibliches Geschlecht, Alter > 68 Jahre und BMI < 25 kg/m² mit höherem Risiko assoziiert. *Asterisk* Laserextraktionen und Extraktionen von aktiv fixierten Koronarsinuselektroden nur im Hybrid-OP/OP mit Herzchirurg. LVo(Low Volume)-Zentrum: < 30 Prozeduren/Jahr; HVo(High Volume)-Zentrum: ≥ 30 Prozeduren/Jahr; KL, Herzkatheter- oder EPU-Labor. HOP Hybridoperationsaal, OP Operationssaal, AnSed Analgosedierung, VN Vollnarkose, TEE transösophageale Echokardiographie, LVEF linksventrikuläre Ejektionsfraktion, ICD implantierbarer Kardioverter-Defibrillator, EMAH Erwachsene mit angeborenen Herzfehlern, TK Trikuspidalklappe, TI Trikuspidalklappeninsuffizienz

Der entsprechende Interventionssaal muss neben einer hochwertigen Röntgenanlage über eine komplette Ausstattung zur kardiopulmonalen Notfallversorgung verfügen – inklusive Drainage-Set zur Perikardiozentese, Herzultraschallgerät und der Möglichkeit zur maschinellen Beatmung sowie der sofortigen externen und transvenösen kardialen Stimulation. Ein kardiochirurgisches Notfallset zur Sterno-/Thorakotomie sowie eine HLM oder extrakorporale Membranoxygenierung (ECMO) sollten entweder im Saal vorhanden sein

oder auf Abruf sofort zur Verfügung stehen. Letzteres sollte nur in erfahrenen Zentren mit guter Infrastruktur und einstudierten Handlungsabläufen praktiziert werden.

Vor jeder Prozedur muss sichergestellt werden, dass sämtliche Materialien zur Sondenextraktion und Gefäßintervention zur Verfügung stehen. Mit inbegriffen sind auch Schleusen- und Snare-Systeme zur Extraktion über einen möglichen femoralen oder jugulären Zugangsweg.

Extraktionsrisiko

Klassifizierung des Extraktionsrisikos und strukturelle Anforderungen entsprechend der Risikoklassifizierung

Der Schwierigkeitsgrad und das perioperative Risiko einer Sondenextraktion hängen von unterschiedlichen Faktoren ab, die insbesondere durch bestimmte Patienten- und Elektrodencharakteristika determiniert werden (s. **Abb. 3**). Der technische

und klinische Erfolg einer Sondenextraktion hängt zudem stark von der Expertise des Zentrums ab. Dabei spielt nicht nur die Erfahrung des einzelnen Operateurs und seines Teams eine entscheidende Rolle, sondern auch das interdisziplinäre Zusammenspiel zwischen Kardiologie/Rhythmologie, Herzchirurgie und Anästhesiologie im Sinne eines „*Extraction Heart-Teams*“. Mehrere Studien haben übereinstimmend verschiedene Risikofaktoren beschrieben, die mit einer erhöhten Komplikationsrate und/oder Mortalität assoziiert sind [13, 28, 48–50]. Die Kenntnis dieser Faktoren ist von außerordentlicher Wichtigkeit für die Risikoabwägung und entsprechende Prozedurplanung.

Um erstmals eine praktische Empfehlung für alle (erfahrene und weniger erfahrene) nationale Zentren zur Sondenextraktion aufzustellen, wurde unter Berücksichtigung der etablierten Risikofaktoren und der langjährigen Erfahrung der Autoren eine Risikoklassifizierung erstellt, anhand derer sich die strukturellen Anforderungen bzw. das Extraktionssetting (= *wer darf in welchem Zentrum was, wie und wo extrahieren*) klar definieren. Die Klassifizierung stuft das Extraktionsrisiko in 4 Kategorien als – *niedrig* – *mittel* – *hoch* – *sehr hoch* ein (s. ■ **Abb. 3**).

Die Klassifizierung soll neben einer raschen Stratifizierung des Extraktionsrisikos die personellen und apparativen Anforderungen an ein Zentrum festlegen, die zwingend erforderlich sind, um Patienten entsprechend ihrem individuellen Risikoprofil mit höchster Sicherheit erfolgreich behandeln zu können. Die Risikoklassifizierung dient daher als Leitfaden für alle Zentren zur Sondenextraktion und definiert das notwendige Extraktionssetting. Es ist wichtig zu betonen, dass jede Risikoklassifikation Limitationen aufweist und nicht jeder Patient mit komplexen Komorbiditäten individuell genau abgebildet werden kann. Daher sollte immer beachtet werden, dass das Extraktionsrisiko nicht in allen Fällen präoperativ exakt abgeschätzt werden kann und jede einzelne Prozedur immer auch einen unvorhersehbaren Verlauf nehmen kann. Die Sicherheit des Patienten hat jedoch absolute Priorität, und so sollte beim geringsten Zweifel der Umsetzung dieser Empfehlung der Patient mit herzchirurgischer Unterstützung

operiert oder in ein Referenzzentrum mit Herzchirurgie verlegt werden. Die Autoren möchten an dieser Stelle explizit darauf hinweisen und weniger erfahrene Zentren dazu ermutigen, bei Problemen während einer Sondenextraktion kein unnötiges Risiko einzugehen, sondern die Aggregatrisiko mit einliegenden Elektroden steril zu verschließen und anschließend den Patienten in ein Referenzzentrum zu verlegen, in dem dann die Extraktion mit einem Folgeeingriff komplettiert werden kann. Dabei sollte unbedingt darauf geachtet werden, dass die Elektroden möglichst intakt (ggf. auch mit eingeführtem Locking Stylet) in der Tasche belassen werden.

Niedriges Risiko (Gruppe A)

Patienten mit niedrigem Risiko dürfen im Katheter-/EPU-Labor und in Zentren ohne Herzchirurgie explantiert werden. Ein Herzchirurg muss nicht vor Ort sein. Die wichtigsten Voraussetzungen sind Elektrodenalter < 1 Jahr und fehlender Nachweis einer Endokarditis/Endoplastitis. Diese einfachen Sondenextraktionen sollten maximal unter Zuhilfenahme von Locking Stylets und nur von der Implantationsstelle aus durchgeführt werden. Die Sondenextraktion kann in flacher oder tiefer Analgosedierung durchgeführt werden.

Mittleres Risiko (Gruppe B)

Sondenextraktionen bei Patienten mit mittlerem Risiko dürfen im Katheter-/EPU-Labor nur in Zentren mit Herzchirurgie durchgeführt werden. Ein Herzchirurg muss im Haus, aber nicht während der Prozedur anwesend sein. In dieser Risikogruppe sollten maximal 2 Elektroden, nur mit aktiver Fixierung und nicht länger als 5 Jahre implantiert sein, es darf keine Endokarditis/Endoplastitis vorliegen. Die Elektroden dürfen auch mittels mechanischen Extraktionsschleusen von der Implantationsstelle aus extrahiert werden. Die Sondenextraktion kann in tiefer Analgosedierung oder Vollnarkose mit oder ohne TEE durchgeführt werden.

Hohes Risiko (Gruppe C)

Patienten mit hohem Risiko sollten nur in Zentren mit hoher Expertise und lokaler Herz-/Gefäßchirurgie extrahiert werden. Die Prozedur sollte in Anwesenheit eines Herzchirurgen im (Hybrid-)OP und in In-

tubationsnarkose mit TEE erfolgen. Erfahrene Kardiologen an High-volume(HV)-Zentren (> 30 Sondenextraktionen/Jahr) dürfen Sondenextraktionen bei Hochrisikopatienten auch im Katheter-/EPU-Labor in Vollnarkose sowie ggf. in tiefer Analgosedierung (mit oder ohne TEE) durchführen, wenn die entsprechende Infrastruktur eines anwesenden oder unmittelbar verfügbaren Herzchirurgen (Reaktionszeit < 10 min) garantiert werden kann. Zu dieser Risikogruppe zählen auch Patienten mit schweren kardiovaskulären Erkrankungen, bestehender Antikoagulation und Endokarditis/Endoplastitis, vorausgegangener Sternotomie sowie alle Elektroden mit einem Alter zwischen 1 und 10 Jahren, auch solche, die perforiert oder defekt sind. Es dürfen alle Extraktionstools verwendet und alternative Zugangswege genutzt werden.

Sehr hohes Risiko (Gruppe D)

Patienten mit sehr hohem Risiko sollten nur in High-volume-Zentren und lokaler Herz-/Gefäßchirurgie extrahiert werden. Die Prozedur sollte im (Hybrid-)OP in Vollnarkose mit TEE erfolgen. Ein Herzchirurg sollte anwesend oder unmittelbar verfügbar sein. Folgende besondere Charakteristika definieren ein sehr hohes Extraktionsrisiko: Elektrodenalter > 10 Jahre; spezielle Risikoelektroden (z. B. aktiv fixierte Koronarsinus-Elektroden oder externalisierte Sondenleiter); systemarteriell implantierte Elektroden; alte Elektroden, die vor dem 30. Lebensjahr implantiert wurden; Vorhandensein großer (> 2 cm) Vegetationen bei vorbestehender schwerer Rechtsherzinsuffizienz; septischer oder kardiogener Schock.

Organisatorische Anforderungen

Die Sicherheit dieser Eingriffe wird durch das Zusammenspiel etlicher Faktoren bestimmt: unter anderem auch durch das Vorliegen schriftlich fixierter Vorgaben und hausinterner Standards für die Indikationsstellung und Durchführung von Sondenextraktionen. Diese Standard Operating Procedures (SOP) sollten in Übereinstimmung mit dem hier vorliegenden Positionspapier für das jeweilige Zentrum regeln, in welchen Konstellationen dysfunktionale Elektroden belassen oder entfernt werden sollen, wie die Dringlichkeit der Eingriffe de-

finiert ist und in welchem Setup diese Eingriffe erfolgen sollen. Hier sei auf die vorab definierten Gruppen A–D verwiesen.

Hierzu zählt auch ein Standard für die Vorbereitung der Patienten. Dies schließt die Rasur des gesamten Oberkörpers sowie der Leistenregion ebenso mit ein wie das Vorbereiten und Bereithalten von Blutkonserven, die anästhesiologische Aufklärung, das Vorgehen beim Abwaschen und Abdecken des Patienten sowie die Art der Zugangswege.

Ebenso sollten die Abläufe im Falle einer Komplikation definiert und schriftlich fixiert sein. Insbesondere für Zentren, in denen Eingriffe an Patienten der Gruppe A (ohne hausinterne Herzchirurgie) erfolgen, wird eine vertragliche Regelung mit einer assoziierten herzchirurgischen Klinik gefordert, die im Notfall bereit ist, den Patienten zur operativen Sanierung zu übernehmen. Die kooperierende Klinik muss eine bedingungslose Übernahme des Patienten gewährleisten und sollte in kurzer Zeit mittels geeigneter Transportmittel erreichbar sein.

Für die Versorgung der Patienten der Gruppen B–D soll in den SOP der jeweiligen Zentren geregelt sein, dass in einer interdisziplinären Besprechung im zentrumspezifischen Extraktionsteam zunächst die Zuordnung in eine der Gruppen vorgenommen wird, um dann anschließend das optimale Setting der Versorgung zu definieren. Ein Extraktionsteam besteht mindestens aus einem Herzchirurgen und/oder Kardiologen/Elektrophysiologen sowie ggf. einem Anästhesisten.

Qualitätssicherung

Im 2019 publizierten EHRA-Konsensusdokument wird eine starke Empfehlung für ein kontinuierliches Monitoring der hausinternen Komplikations- und Infektionsraten ausgesprochen. Ebenfalls sollten die Ergebnisse von Sondenextraktionsprozeduren strukturiert erfasst werden. Die Komplikationsraten hängen stark vom Risikoprofil der Patienten ab und können daher kaum zwischen verschiedenen Häusern verglichen werden. Insbesondere sollten hier Daten wie das Alter der extrahierten Elektroden, der Einsatz mechanischer Extraktionshilfen und ggf. der Einsatz von Laserenergie dokumen-

tiert werden. Die Qualitätssicherung sollte sich hier an der Dokumentation der Implantationsdaten orientieren. Nur ein bundesweites Extraktionsregister wird es ermöglichen, einen Überblick über die Anzahl durchgeführter Prozeduren sowie über Prädiktoren von Komplikationen zu erlangen.

Zertifizierungsprozess: Ausblick

Perspektivisch ist in Analogie zur DGK-Zertifizierung von Chest Pain Units (CPU), TAVI- oder Vorhofflimmer-Zentren ein Zertifizierungsprozess für Sondenextraktionen der beiden Fachgesellschaften (DGK, DGTHG) anzustreben und eine verbindliche nationale Qualitätssicherung in Analogie zu den Device-Implantationen erstrebenswert.

Korrespondenzadresse



Prof. Dr. Roland R. Tilz

Klinik für Rhythmologie – Universitäres Herzzentrum Lübeck, Universitätsklinikum Schleswig-Holstein
Ratzeburger Allee 160, 23538 Lübeck, Deutschland
Roland.Tilz@uksh.de

Einhaltung ethischer Richtlinien

Interessenkonflikt. Den Interessenkonflikt der Autoren finden Sie online auf der DGK-Homepage unter <http://leitlinien.dgk.org/> bei der entsprechenden Publikation.

Für diesen Beitrag wurden von den Autoren keine Studien an Menschen oder Tieren durchgeführt. Für die aufgeführten Studien gelten die jeweils dort angegebenen ethischen Richtlinien.

Literatur

1. Ruppel F, Holleck-Weithmann S, Schröder T, Wolfschütz A, Reddig D, Hengelbrock J, Behrens S, Burger H, Fröhlich G, Köberich S, Kolb C, Kollmar M, Lemke B, Macher-Heidrich S, Markewitz A, Müller WH, Noack F, Nowak B, Pätzmann-

Sietas B, Stellbrink C, Van Essen J, Wiegand U. „Qualitätsreporte 2014–2020“. Gemeinsamer Bundesausschuss (G-BA) und IQTIG – Institut für Qualitätssicherung und Transparenz im Gesundheitswesen. Letzte Ausgabe Spree Druck 2020, Berlin. ISBN: 978-3-9818131-4-2. <https://iqtig.org/qs-berichte/qualitaetsreport/>. Zugegriffen: 25. Juli 2021

2. Markewitz A, Behrens S, Kolb C, Lemke B, Fröhlich G, Noack F, Van Essen J, Stellbrink C, Burger H, Markewitz A, Wiegand U, Macher-Heidrich S, Nowak B, Pätzmann-Sietas B, Kollmar M, Müller WH. Jahresberichte 2002–2019 des Deutschen Herzschrittmacher- und Defibrillator-Registers. <https://pacemaker-register.de/>. Zugegriffen: 25. Juli 2021
3. Blomström-Lundqvist C, Traykov V, Erba PA et al (2020) European Heart Rhythm Association (EHRA) international consensus document on how to prevent, diagnose, and treat cardiac implantable electronic device infections-endorsed by the Heart Rhythm Society (HRS), the Asia Pacific Heart Rhythm Society (APHRS), the Latin American Heart Rhythm Society (LAHRS), International Society for Cardiovascular Infectious Diseases (ISCVID) and the European Society of Clinical Microbiology and Infectious Diseases (ESCMID) in collaboration with the European Association for Cardio-Thoracic Surgery (EACTS). *Europace* 22:515–549. <https://doi.org/10.1093/europace/euz246>
4. Køber L, Thune JJ, Nielsen JC et al (2016) Defibrillator implantation in patients with nonischemic systolic heart failure. *N Engl J Med* 375:1221–1230. <https://doi.org/10.1056/NEJMoa1608029>
5. Bongioni MG, Burri H, Deharo JC et al (2018) 2018 EHRA expert consensus statement on lead extraction: recommendations on definitions, endpoints, research trial design, and data collection requirements for clinical scientific studies and registries: endorsed by APHRS/HRS/LAHRS. *Europace* 20:1217. <https://doi.org/10.1093/europace/euy050>
6. Deharo JC, Bongioni MG, Rozkovec A et al (2012) Pathways for training and accreditation for transvenous lead extraction: a European Heart Rhythm Association position paper. *Europace* 14:124–134. <https://doi.org/10.1093/europace/eur338>
7. Kusumoto FM, Schoenfeld MH, Wilkoff BL et al (2017) 2017 HRS expert consensus statement on cardiovascular implantable electronic device lead management and extraction. *Heart Rhythm* 14:e503–e551. <https://doi.org/10.1016/j.hrthm.2017.09.001>
8. Wilkoff BL, Love CJ, Byrd CL et al (2009) Transvenous lead extraction: heart rhythm society expert consensus on facilities, training, indications, and patient management. *Heart Rhythm* 6:1085–1104. <https://doi.org/10.1016/j.hrthm.2009.05.020>
9. Love CJ, Wilkoff BL, Byrd CL et al (2000) Recommendations for extraction of chronically implanted transvenous pacing and defibrillator leads: indications, facilities, training. *North American Society of Pacing and Electrophysiology Lead Extraction Conference Faculty. Pacing Clin Electrophysiol* 23:544–551. <https://doi.org/10.1111/j.1540-8159.2000.tb00845.x>
10. Starck C, Burger H, Osswald B, Hakmi S, Knaut M, Bimmel D, Eitz T, Mierzwa M, Ghaffari N, Siebel N (2021) A HRS Expertenkonsensus (2017) Sondenmanagement und -extraktion von kardialen elektronischen Implantaten sowie des EHRA Expertenkonsensus (2018) zur wissenschaftlichen Aufarbeitung von Sondenextraktionen – Kommentar der AG Herzrhythmusstörungen der

- Deutschen Gesellschaft für Thorax-, Herz- und Gefäßchirurgie (DGTHG). *Z Herz Thorax Gefäßchir* 35:103–117
11. Habib G, Lancellotti P, Antunes MJ et al (2015) 2015 ESC Guidelines for the management of infective endocarditis: The Task Force for the Management of Infective Endocarditis of the European Society of Cardiology (ESC) Endorsed by: European Association for Cardio-Thoracic Surgery (EACTS), the European Association of Nuclear Medicine (EANM). *Eur Heart J* 36:3075–3128. <https://doi.org/10.1093/eurheartj/ehv319>
 12. Bohm A, Pinter A, Duray G et al (2001) Complications due to abandoned noninfected pacemaker leads. *Pacing Clin Electrophysiol* 24:1721–1724. <https://doi.org/10.1046/j.1460-9592.2001.01721.x>
 13. Wazni O, Epstein LM, Carrillo RG et al (2010) Lead extraction in the contemporary setting: the LEadCon study: an observational retrospective study of consecutive laser lead extractions. *J Am Coll Cardiol* 55:579–586. <https://doi.org/10.1016/j.jacc.2009.08.070>
 14. Tarakji KG, Mittal S, Kennergren C, Corey R, Poole JE, Schloss E et al (2019) Antibacterial envelope to prevent cardiac implantable device infection. *N Engl J Med* 380:1895–1905
 15. Li JS, Sexton DJ, Mick N et al (2000) Proposed modifications to the duke criteria for the diagnosis of infective endocarditis. *Clin Infect Dis* 30:633–638. <https://doi.org/10.1086/313753>
 16. Viganego F, O'Donoghue S, Eldadah Z et al (2012) Effect of early diagnosis and treatment with percutaneous lead extraction on survival in patients with cardiac device infections. *Am J Cardiol* 109:1466–1471. <https://doi.org/10.1016/j.amjcard.2012.01.360>
 17. Pecha S, Burger H, Möller V et al (2019) The German laser lead extraction registry: GALLERY. Georg Thieme Verlag KG, Wiesbaden <https://doi.org/10.1055/S-0039-1678794>
 18. Israel CW, Bänsch D, Böcker D et al (2012) Empfehlungen der Deutschen Gesellschaft für Kardiologie (Arbeitsgruppe Rhythmologie) zum Umgang mit Patienten mit ICD-Elektroden Riata® und Riata ST® der Firma St. Jude Medical: Nucleus der AG Rhythmologie der Deutschen Gesellschaft für Kardiologie. *Herzschrittmacherther Elektrophysiol* 23:107–115. <https://doi.org/10.1007/s00399-012-0186-x>
 19. Osswald B, Israel C, Burger H et al (2014) Stellungnahme der Arbeitsgruppe Elektrophysiologische Chirurgie der Deutschen Gesellschaft für Thorax-, Herz- und Gefäßchirurgie zu den Empfehlungen der Deutschen Gesellschaft für Kardiologie (Arbeitsgruppe Rhythmologie) im Umgang von Patienten mit ICD-Elektroden Riata und Riata ST der Firma St. Jude Medical. *Z Herz-, Thorax-, Gefäßchir* 28:5–7. <https://doi.org/10.1007/s00398-013-1046-7>
 20. Indik JH, Gimbel JR, Abe H et al (2017) 2017 HRS expert consensus statement on magnetic resonance imaging and radiation exposure in patients with cardiovascular implantable electronic devices. *Heart Rhythm* 14:e97–e153. <https://doi.org/10.1016/j.hrthm.2017.04.025>
 21. Pokorney SD, Mi X, Lewis RK et al (2017) Outcomes associated with extraction versus capping and abandoning pacing and defibrillator leads. *Circulation* 136:1387–1395. <https://doi.org/10.1161/CIRCULATIONAHA.117.027636>
 22. Al-Mohaisen MA, Chan KL (2012) Prevalence and mechanism of tricuspid regurgitation following implantation of endocardial leads for pacemaker or cardioverter-defibrillator. *J Am Soc Echocardiogr* 25:245–252. <https://doi.org/10.1016/j.echo.2011.11.020>
 23. Baumgartner H, Hung J, Bermejo J et al (2017) Recommendations on the echocardiographic assessment of aortic valve stenosis: a focused update from the European association of cardiovascular imaging and the American society of Echocardiography. *J Am Soc Echocardiogr* 30:372–392. <https://doi.org/10.1016/j.echo.2017.02.009>
 24. Hinkelbein J, Lamperti M, Akeson J et al (2018) European Society of Anaesthesiology and European Board of Anaesthesiology guidelines for procedural sedation and analgesia in adults. *Eur J Anaesthesiol* 35(1):6–24. <https://doi.org/10.1097/EJA.0000000000000683>
 25. Tilz RR, Chun KRJ, Deneke T et al (2017) Positionspapier der Deutschen Gesellschaft für Kardiologie zur Kardioanalgesiedierung: Fokus auf Eingriffe in der Rhythmologie. *Kardiologie* 11:369–382. <https://doi.org/10.1007/s12181-017-0179-4>
 26. Di Biase L, Conti S, Mohanty P et al (2011) General anesthesia reduces the prevalence of pulmonary vein reconnection during repeat ablation when compared with conscious sedation: results from a randomized study. *Heart Rhythm* 8:368–372. <https://doi.org/10.1016/j.hrthm.2010.10.043>
 27. Kottkamp H, Hindricks G, Eitel C et al (2011) Deep sedation for catheter ablation of atrial fibrillation: a prospective study in 650 consecutive patients. *J Cardiovasc Electrophysiol* 22:1339–1343. <https://doi.org/10.1111/j.1540-8167.2011.02120.x>
 28. Bongioni MG, Kennergren C, Butter C et al (2017) The European lead extraction conTrolled (ELECTRA) study: a European heart rhythm association (EHRA) registry of Transvenous lead extraction outcomes. *Eur Heart J* 38:2995–3005. <https://doi.org/10.1093/eurheartj/ehx080>
 29. Burger H (2018) Sondenextraktion – Welche Werkzeuge werden benötigt? *Z Herz-, Thorax-, Gefäßchir* 32:93–102
 30. Burger H (2015) Elektrodenextraktion – Komplikationen und Notfälle. *Herzschrittmacherther Elektrophys* 26:324–337
 31. Burger H, Ziegelhoeffer T, Doll KN, Ziemer G, Haverich A (2017) Chapter 30—device therapy of rhythm disorders. In: *Cardiac surgery: operations on the heart and great vessels in adults and children*. Springer, Berlin Heidelberg, S 965–994
 32. Osswald B (2019) Kardiale Rhythmusimplantate – Manual zum Zertifikat der DGTHG Herzschrittmacher-, ICD- und CRT-Therapie. De Gruyter, Düsseldorf
 33. Madhavan M, Swale MJ, Gard JJ et al (2012) Contemporary pacemaker and ICD lead management: techniques for lead extraction. *Expert Rev Cardiovasc Ther* 10:875–887. <https://doi.org/10.1586/erc.12.75>
 34. Starck CT, Gonzalez E, Al-Razzo O et al (2020) Results of the Patient-Related Outcomes of Mechanical lead Extraction Techniques (PROMET) study: a multicentre retrospective study on advanced mechanical lead extraction techniques. *EP Eur* 22:1103–1110. <https://doi.org/10.1093/europace/euaa103>
 35. Mazine A, Bouchard D, Moss E, Marquis-Gravel G, Perrault LP, Demers P et al (2013) Transvalvular pacemaker leads increase the recurrence of regurgitation after tricuspid valve repair. *Ann Thorac Surg* 96:816–822
 36. Schaefer RHM, Najibi S, Conrad J (2016) Percutaneous vacuum-assisted thrombectomy device used for removal of large vegetations on infected pacemaker and defibrillator leads as an adjunct to lead extraction. *J Atr Fibrillation* 9:1455. <https://doi.org/10.4022/jafib.1455>
 37. Starck CT, Eulert-Grehn J, Kukucka M, Eggert-Doktor D, Dreizler T, Haupt B et al (2018) Managing large lead vegetations in transvenous lead extractions using a percutaneous aspiration technique. *Expert Rev Med Devices* 15:757–761
 38. Starck CT, Schaefer RHM, Breitenstein A et al (2020) Transcatheter aspiration of large pacemaker and implantable cardioverter-defibrillator lead vegetations facilitating safe transvenous lead extraction. *Europace* 22:133–138. <https://doi.org/10.1093/europace/euz283>
 39. Deshmukh A, Patel N, Noseworthy PA et al (2015) Trends in use and adverse outcomes associated with transvenous lead removal in the United States. *Circulation* 132:2363–2371. <https://doi.org/10.1161/CIRCULATIONAHA.114.013801>
 40. Vogler J, Pecha S, Azarrafy R et al (2018) Navigation of lead extraction—is it possible? Impact of preprocedural electrocardiogram-triggered computed tomography on navigation of lead extraction. *Eur J Cardiothorac Surg* 54:745–751. <https://doi.org/10.1093/ejcts/ezy106>
 41. Brunner MP, Cronin EM, Wazni O et al (2014) Outcomes of patients requiring emergent surgical or endovascular intervention for catastrophic complications during transvenous lead extraction. *Heart Rhythm* 11:419–425. <https://doi.org/10.1016/j.hrthm.2013.12.004>
 42. Hauser RG, Katsiyannis WT, Gornick CC et al (2010) Deaths and cardiovascular injuries due to device-assisted implantable cardioverter-defibrillator and pacemaker lead extraction. *Europace* 12:395–401. <https://doi.org/10.1093/europace/eup375>
 43. Azarrafy R, Tsang DC, Wilkoff BL, Carrillo RG (2019) Endovascular occlusion balloon for treatment of superior vena cava tears during transvenous lead extraction: a multiyear analysis and an update to best practice protocol. *Circ Arrhythm Electrophysiol*. <https://doi.org/10.1161/CIRCEP.119.007266>
 44. Birgersdotter-Green U, Dawood FZ (2018) Transvenous extraction of pacemaker and defibrillator leads and the risk of tricuspid valve regurgitation: making a case for thoughtful lead management. *JACC Clin Electrophysiol* 4:1429–1430. <https://doi.org/10.1016/j.jacep.2018.07.009>
 45. Park S-J, Gentry JL, Varma N et al (2018) Transvenous extraction of pacemaker and defibrillator leads and the risk of tricuspid valve regurgitation. *JACC Clin Electrophysiol* 4:1421–1428. <https://doi.org/10.1016/j.jacep.2018.07.011>
 46. Deharo JC, Bongioni MG, Rozkovec A et al (2012) Pathways for training and accreditation for transvenous lead extraction: a European Heart Rhythm Association position paper. *Europace* 14:124–134. <https://doi.org/10.1093/europace/eur338>
 47. Maytin M, Daily TP, Carrillo RG (2015) Virtual reality lead extraction as a method for training new physicians: a pilot study. *Pacing Clin Electrophysiol* 38:319–325. <https://doi.org/10.1111/pace.12546>
 48. Bode K, Whittaker P, Lucas J et al (2019) Deep sedation for transvenous lead extraction: a large single-centre experience. *Europace* 21:1246–1253. <https://doi.org/10.1093/europace/euz131>
 49. Jacheć W, Polewczyk A, Polewczyk M et al (2020) Transvenous lead extraction SAFEty score for risk stratification and proper patient selection for removal procedures using mechanical tools. *J Clin Med* 9:361. <https://doi.org/10.3390/jcm9020361>

50. Kancharla K, Acker NG, Li Z et al (2019) Efficacy and safety of transvenous lead extraction in the device laboratory and operating room guided by a novel risk stratification scheme. *JACC Clin Electrophysiol* 5:174–182. <https://doi.org/10.1016/j.jacep.2019.01.001>
51. Zeitler EP, Wang Y, Dharmarajan K et al (2016) Outcomes 1 year after Implantable cardioverter-defibrillator lead abandonment versus explantation for unused or malfunctioning leads: a report from the national cardiovascular data registry. *Circ Arrhythm Electrophysiol*. <https://doi.org/10.1161/CIRCEP.116.003953>
52. Boyle TA, Uslan DZ, Prutkin JM et al (2018) Impact of abandoned leads on cardiovascular Implantable electronic device infections: a propensity matched analysis of MEDIC. *J Am Coll Cardiol EP* 4:201–208. <https://doi.org/10.1016/j.jacep.2017.09.178>

Recommendations on lead extraction—Joint recommendations of the German Cardiac Society (GCS) and the German Society for Thoracic and Cardiovascular Surgery (GSTCVS)

Cardiac implantable electronic device explantation and lead extraction has become increasingly more important in recent years. So far, no uniform standard has been formulated for these interventions in Germany with respect to the personnel, structure and equipment requirements. Therefore, the German Cardiac Society (GCS), together with the German Society for Thoracic and Cardiovascular Surgery (GSTCVS), decided to draw up a consensus paper. This paper defines cross-professional standards for performing these interventions taking practical, clinical and legal aspects into account.

Keywords

Lead extraction · Cardiac implantable electronic devices · Pacemaker · Lead-related complications · Consensus document