



IMMANUEL ALBERTINEN
DIAKONIE
IMMANUEL KLINIKUM BERNAU
HERZZENTRUM BRANDENBURG



8. Anwendertreffen Sondenextraktion

Fallvorstellung

Viviane Möller

Immanuel Klinikum Bernau Herzzentrum Brandenburg

16./17.9.2022 Berlin



IMMANUEL KLINIKUM BERNAU
HERZZENTRUM BRANDENBURG



Patientendaten

- 86-jähriger Patient mit Vorstellung über die Rettungsstelle mit zunehmender Sekretion im Bereich der Herzschrittmachertasche seit 1 Woche
- Z. n. Schrittmacherimplantation bei AV-Block II° 2012 mit
 - Revision und Neuanlage einer Sonde
- Z. n. Schrittmacheraggregatwechsel 09/21
- Z. n. Taschenrevision bei drohender Perforation in 01/2022



IMMANUEL KLINIKUM BERNAU
HERZZENTRUM BRANDENBURG



Patientendaten

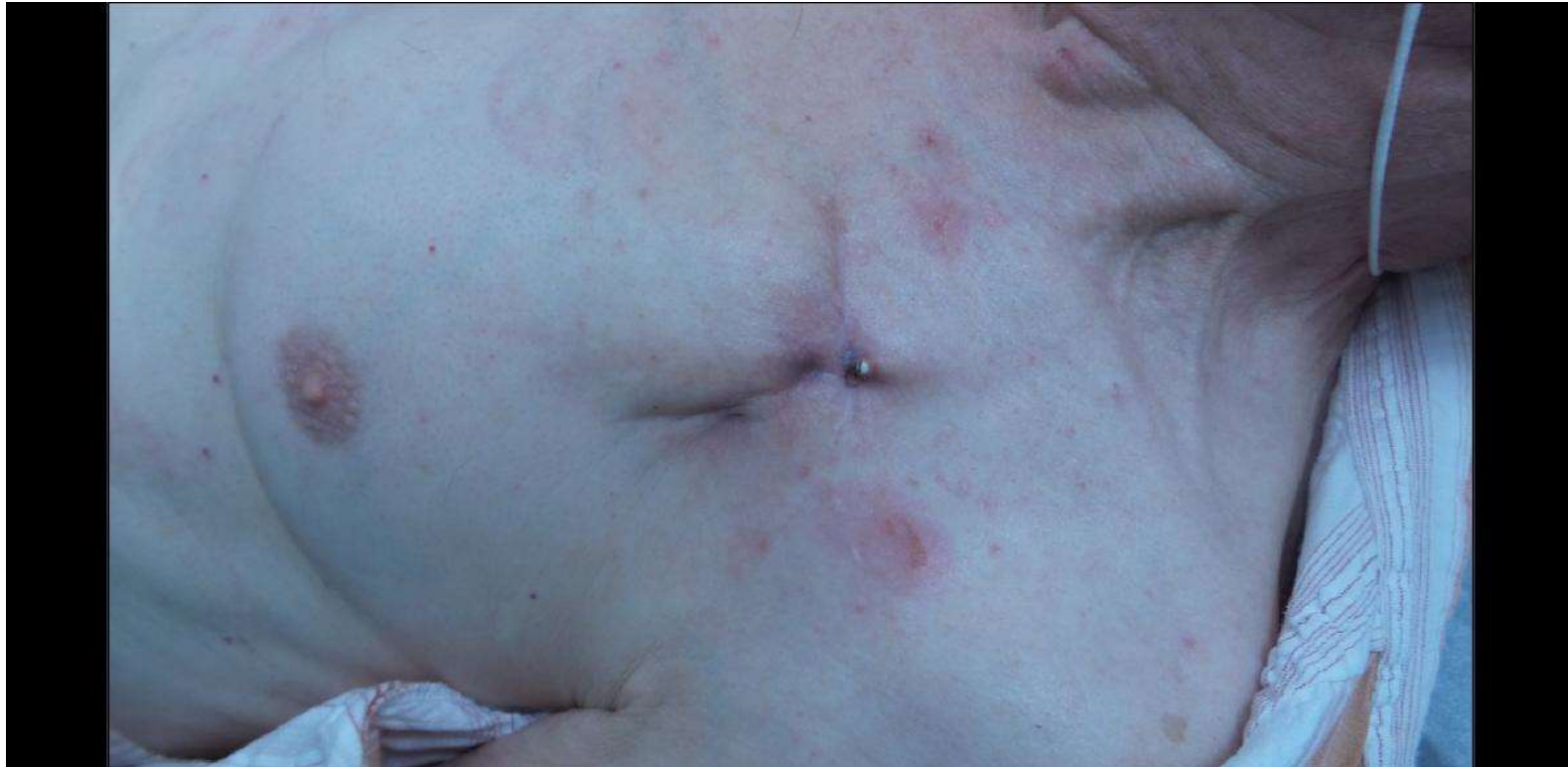- Koronare 1-Gefäßerkrankung
 - Z. n. DES-PTCA 2000 und 2012
- Chronische Herzinsuffizienz NYHA III (HFpEF)
 - Global normale systolische LV-Funktion (55%)
- arterielle Hypertonie
- Hyperlipoproteinämie
- Diabetes mellitus Typ II - HbA1c aktuell: 6,9
- Bilroth-II-OP bei Z. n. Magenkarzinom vor 40 Jahren und Reoperation in 2004
- Rheumatoide Arthritis, immunsuppressive Therapie mit Prednisolon/MTX



IMMANUEL KLINIKUM BERNAU
HERZZENTRUM BRANDENBURG



HSM-Tasche bei Aufnahme



In besten Händen, dem Leben zuliebe.



IMMANUEL KLINIKUM BERNAU
HERZZENTRUM BRANDENBURG



Präoperative Vorbereitung

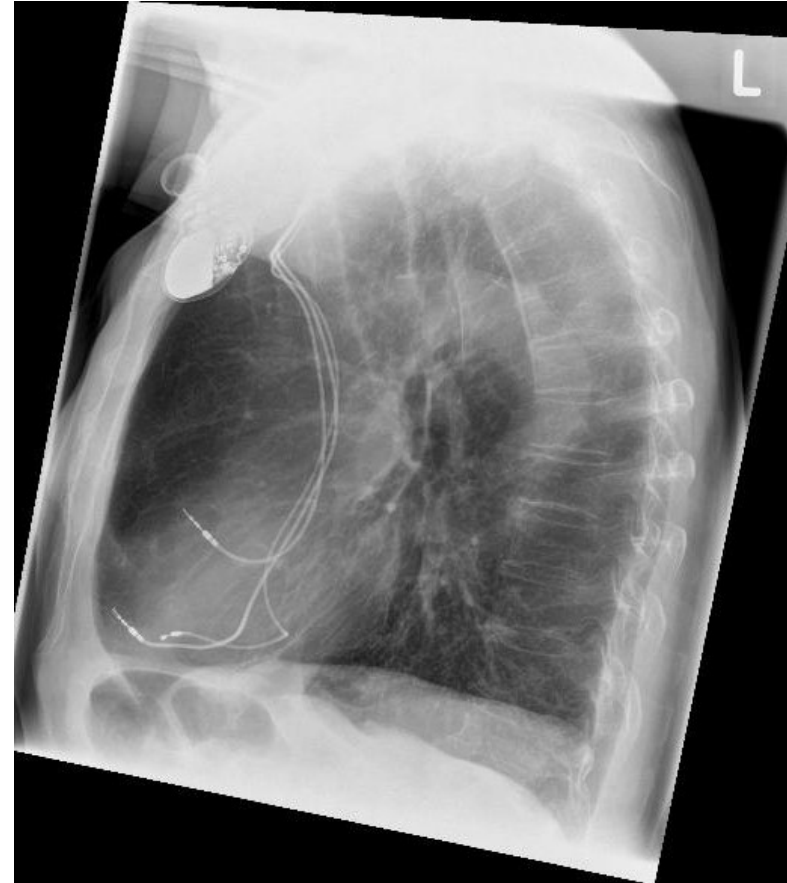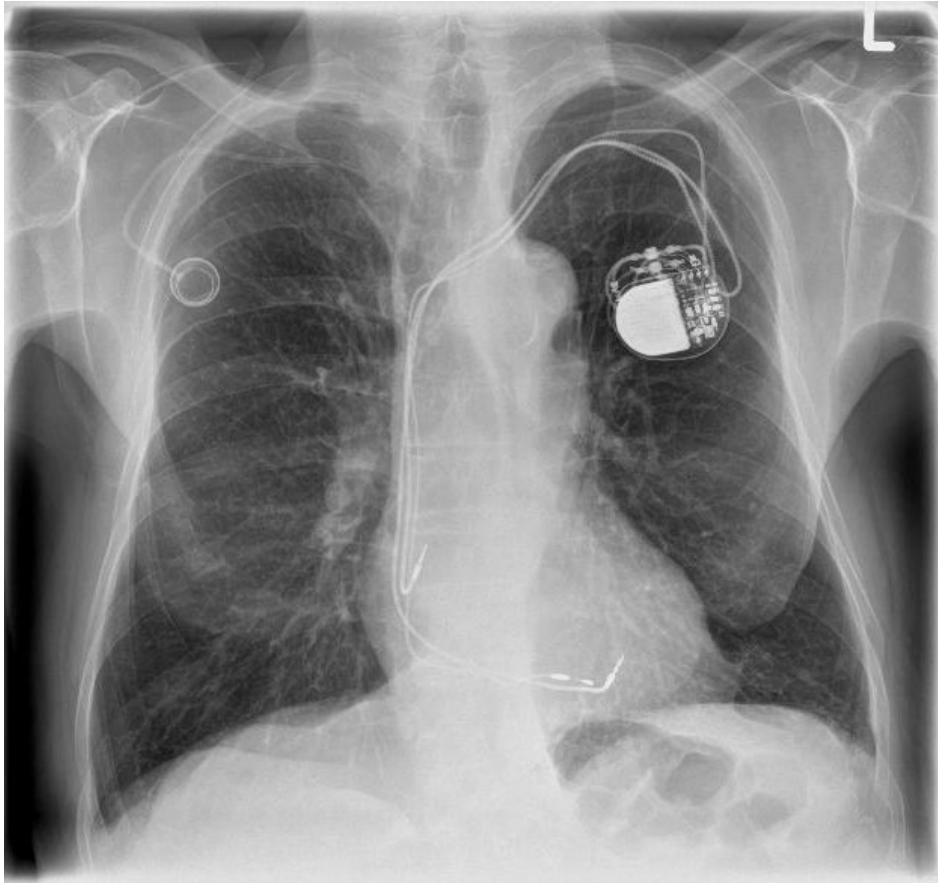
- Koro: KHK-1 ohne Interventionsbedarf
- TTE: Normal großer linker Ventrikel. Leichtgradige konzentrische LV-Hypertrophie. Global normale systolische LV-Funktion (visuell > 55%). Kein Perikarderguss. Aktuell kein Anhalt für Vegetationen an den Klappen oder an den PM-Sonden.
- TEE: Es sind drei Sonden nachverfolgbar. Auf Vorhofebene scheint es eine kleine flottierende Struktur (2 mm) zu geben (Schleife 18).
- HSM-Abfrage: Regelrechte SM Funktion. Aktuell SR mit AV-Block 3. Grades, kein Ersatzrhythmus über 30/min. Keine ventrikulären Episoden im Speicher. 100 % VP, 82 % AP unter DDDR 60/min. Tasche perforiert. Programmierung unverändert belassen.



IMMANUEL KLINIKUM BERNAU
HERZZENTRUM BRANDENBURG



Röntgen Thorax



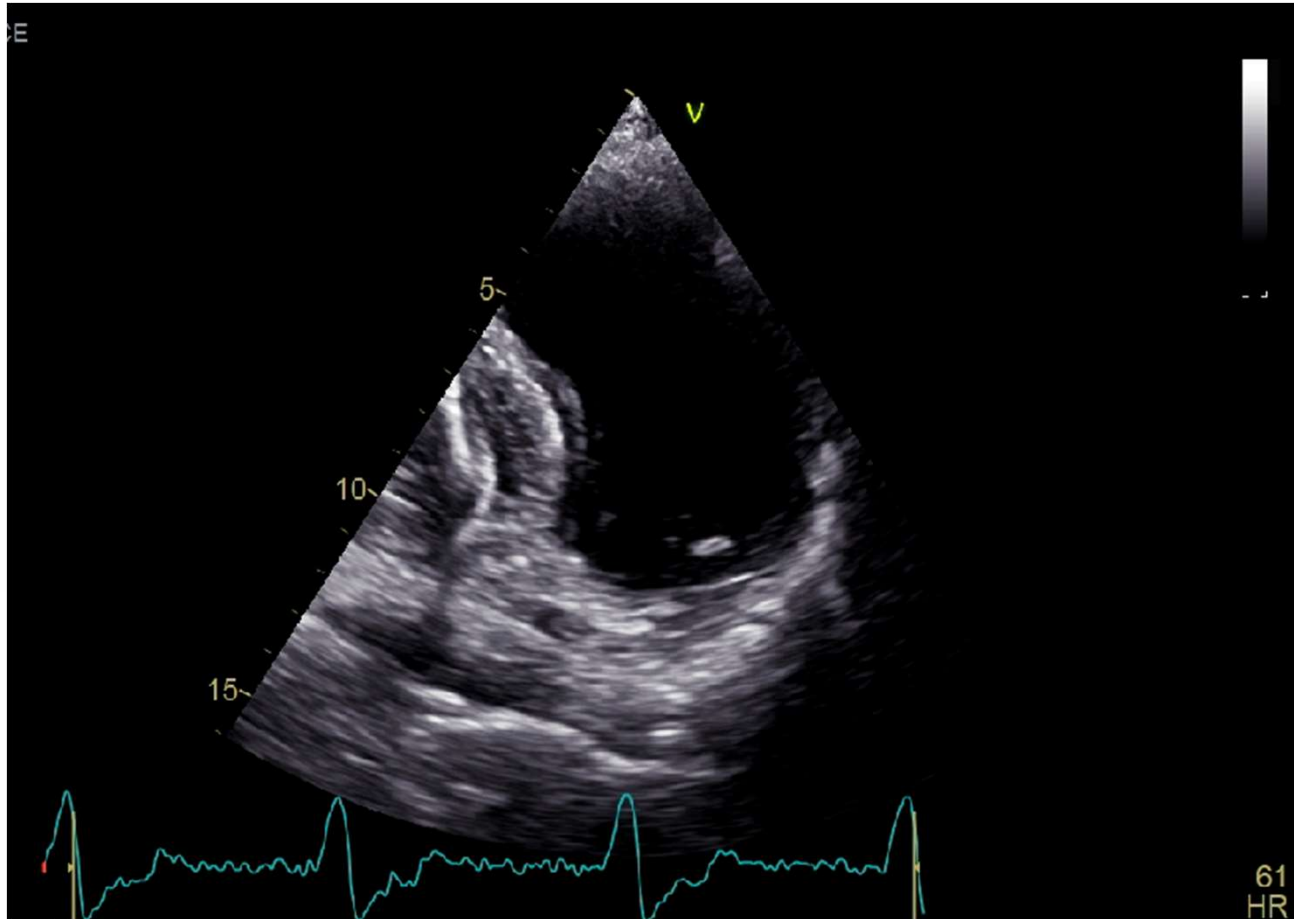
In besten Händen, dem Leben zuliebe.



IMMANUEL KLINIKUM BERNAU
HERZZENTRUM BRANDENBURG



TTE



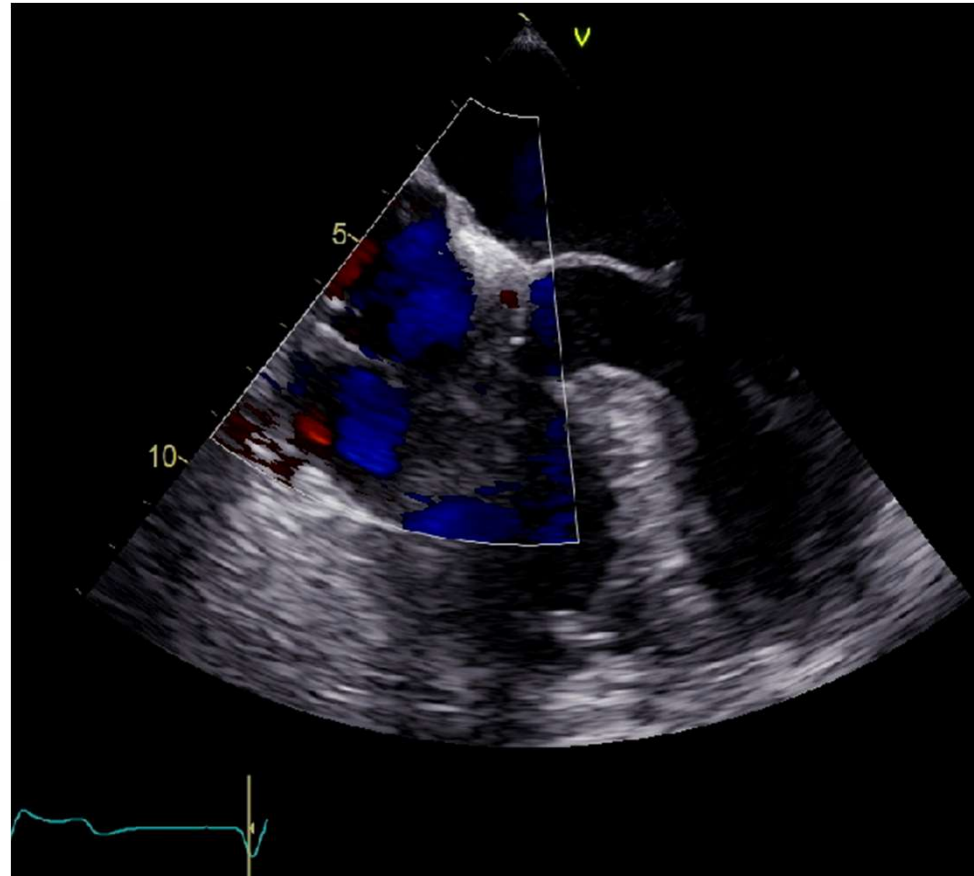
In besten Händen, dem Leben zuliebe.



IMMANUEL KLINIKUM BERNAU
HERZZENTRUM BRANDENBURG



TTE



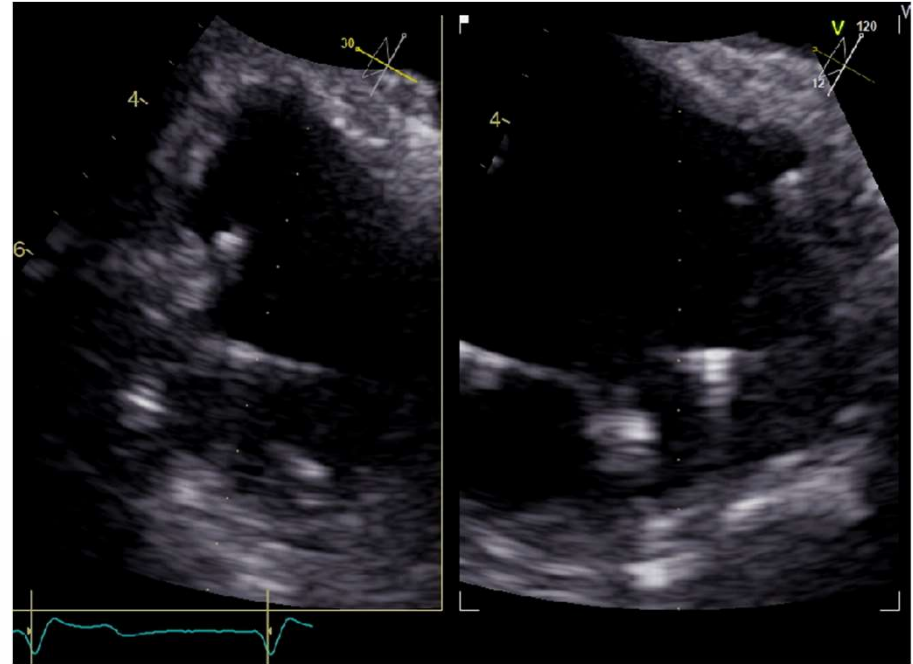
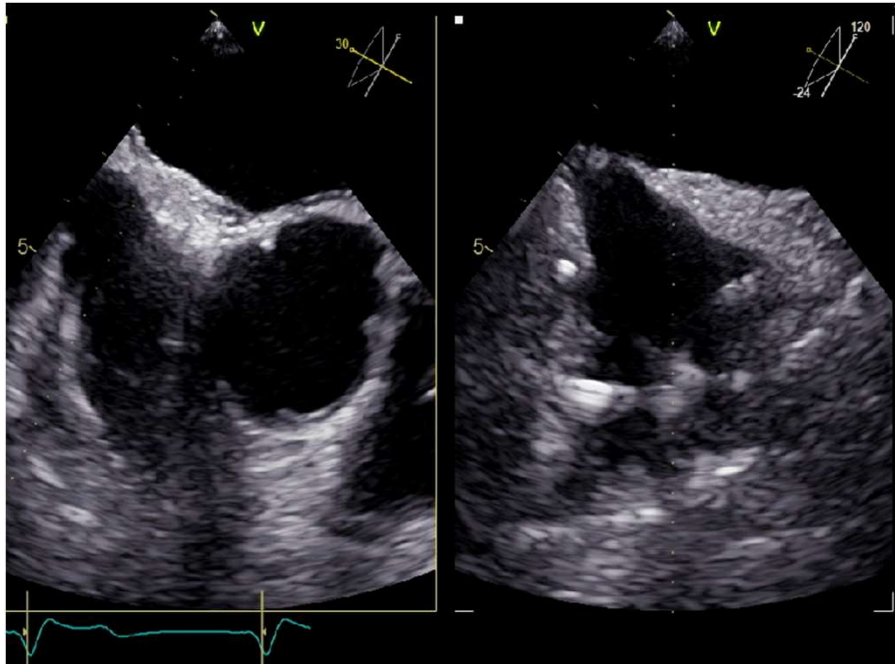
In besten Händen, dem Leben zuliebe.



IMMANUEL KLINIKUM BERNAU
HERZZENTRUM BRANDENBURG



TEE



In besten Händen, dem Leben zuliebe.



IMMANUEL KLINIKUM BERNAU
HERZZENTRUM BRANDENBURG



HSM-abhängig

- Was nun ????
- kontralaterale Re-Implantation in gleicher Sitzung
- Opferelektrode
- Epikardiales System
- Micra



IMMANUEL KLINIKUM BERNAU
HERZZENTRUM BRANDENBURG



HSM-abhängig

■ Was nun ????

- kontralaterale Re-Implantation in gleicher Sitzung
- Opferelektrode
- Epikardiales System



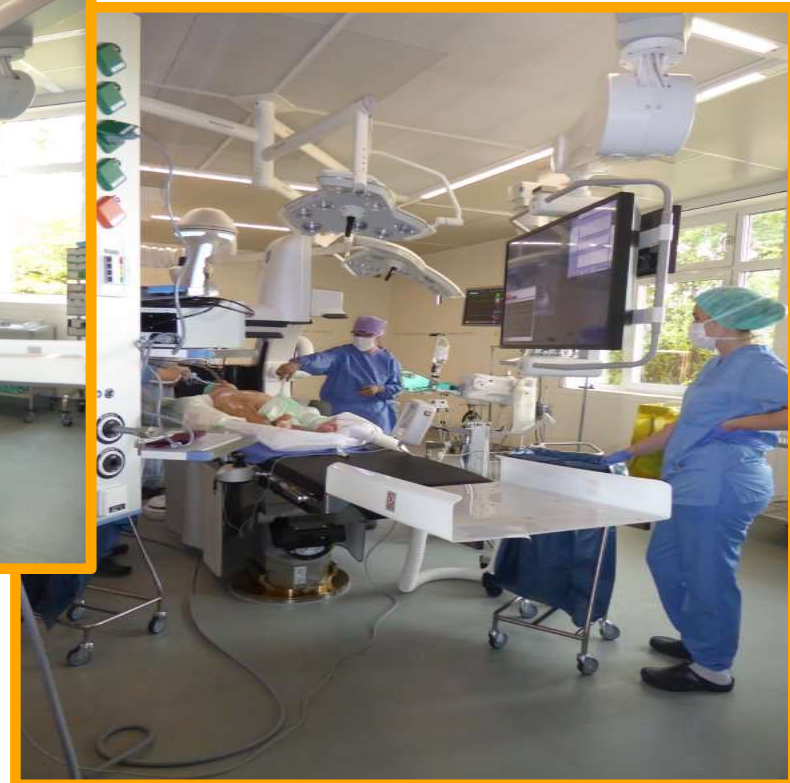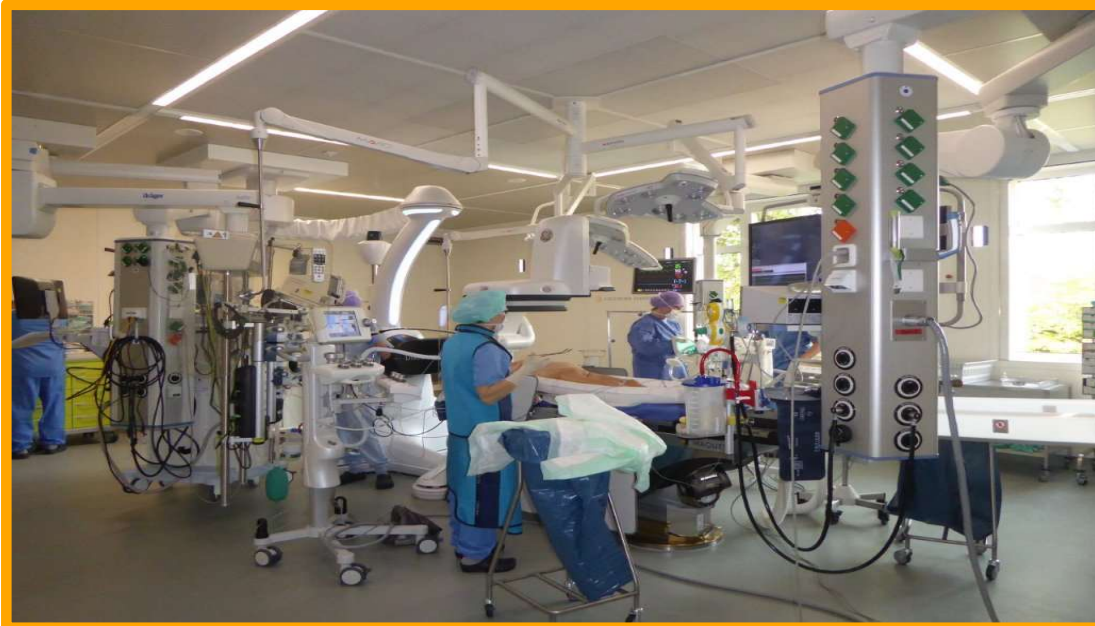Micra



IMMANUEL KLINIKUM BERNAU
HERZZENTRUM BRANDENBURG



Hybrid-OP



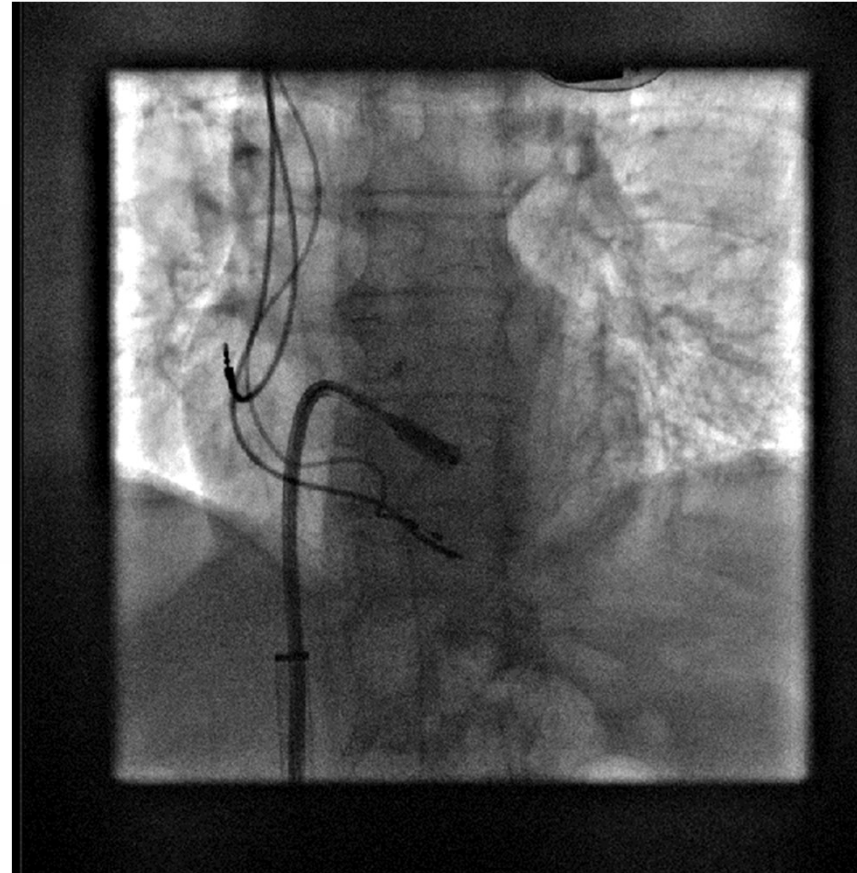
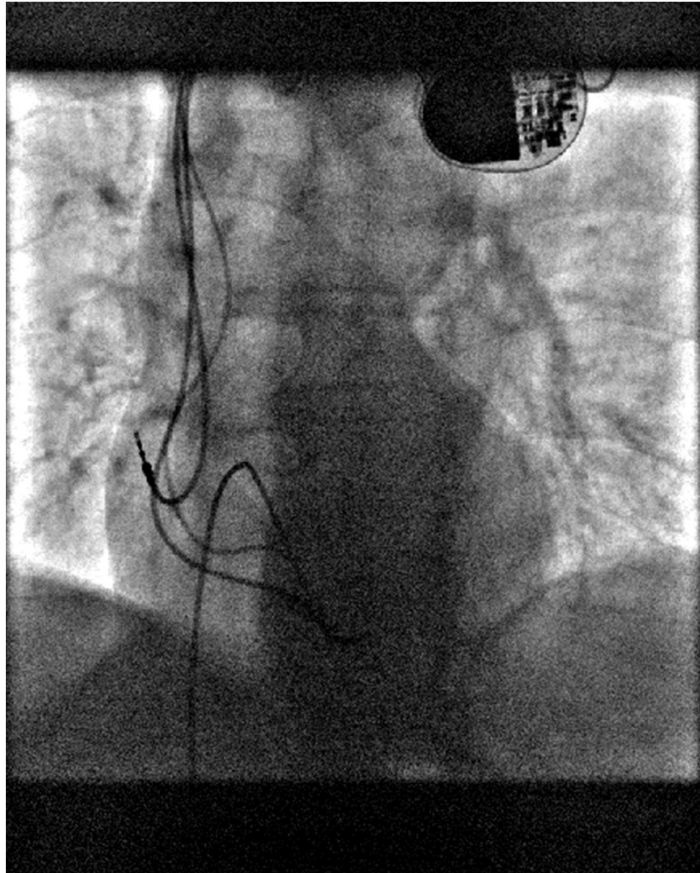
In besten Händen, dem Leben zuliebe.



IMMANUEL KLINIKUM BERNAU
HERZZENTRUM BRANDENBURG



Micra



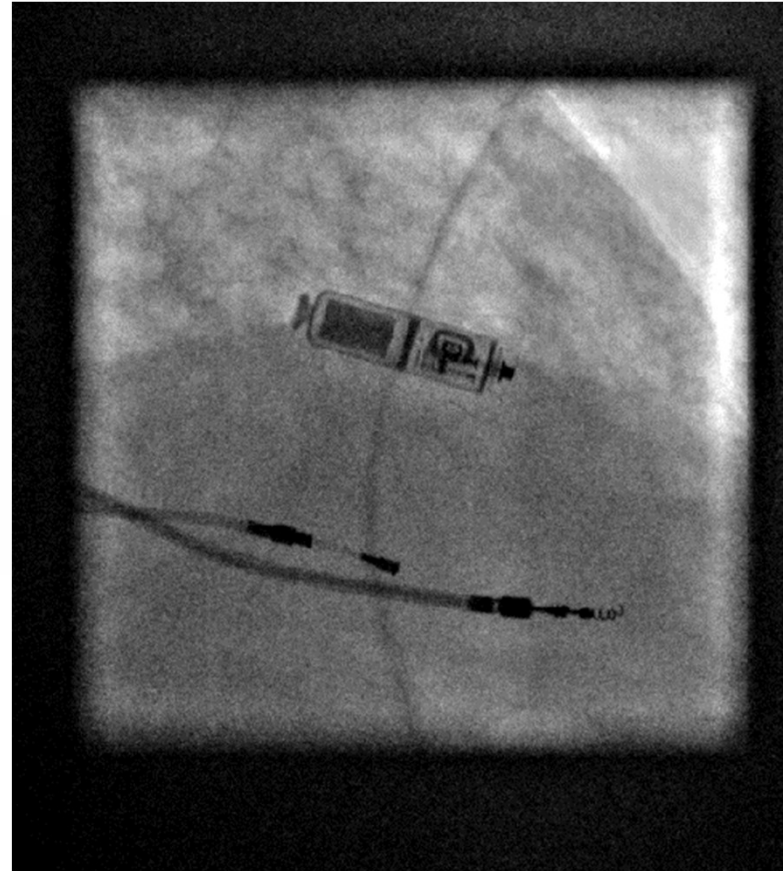
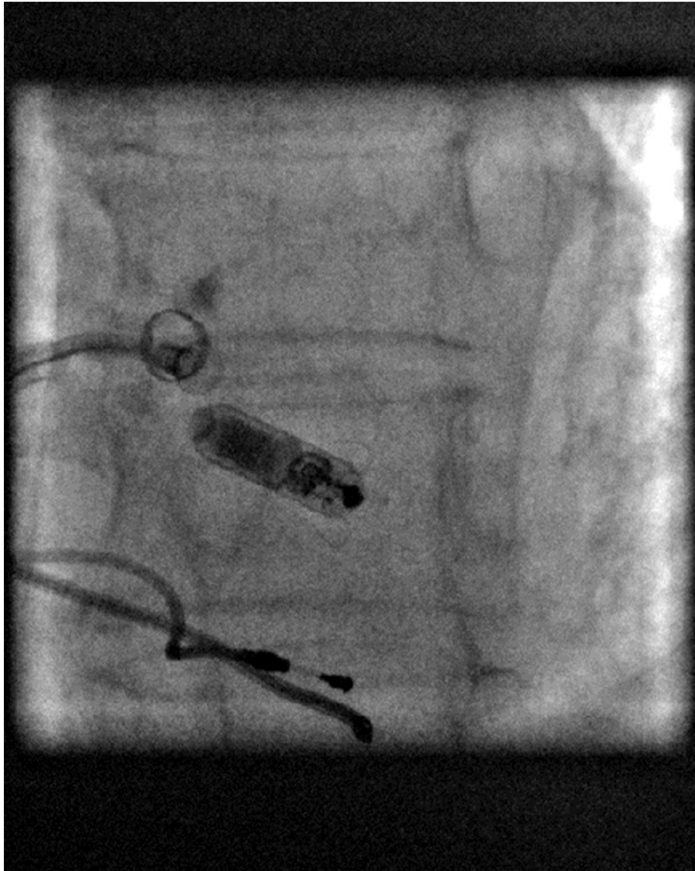
In besten Händen, dem Leben zuliebe.



IMMANUEL KLINIKUM BERNAU
HERZZENTRUM BRANDENBURG



Micra



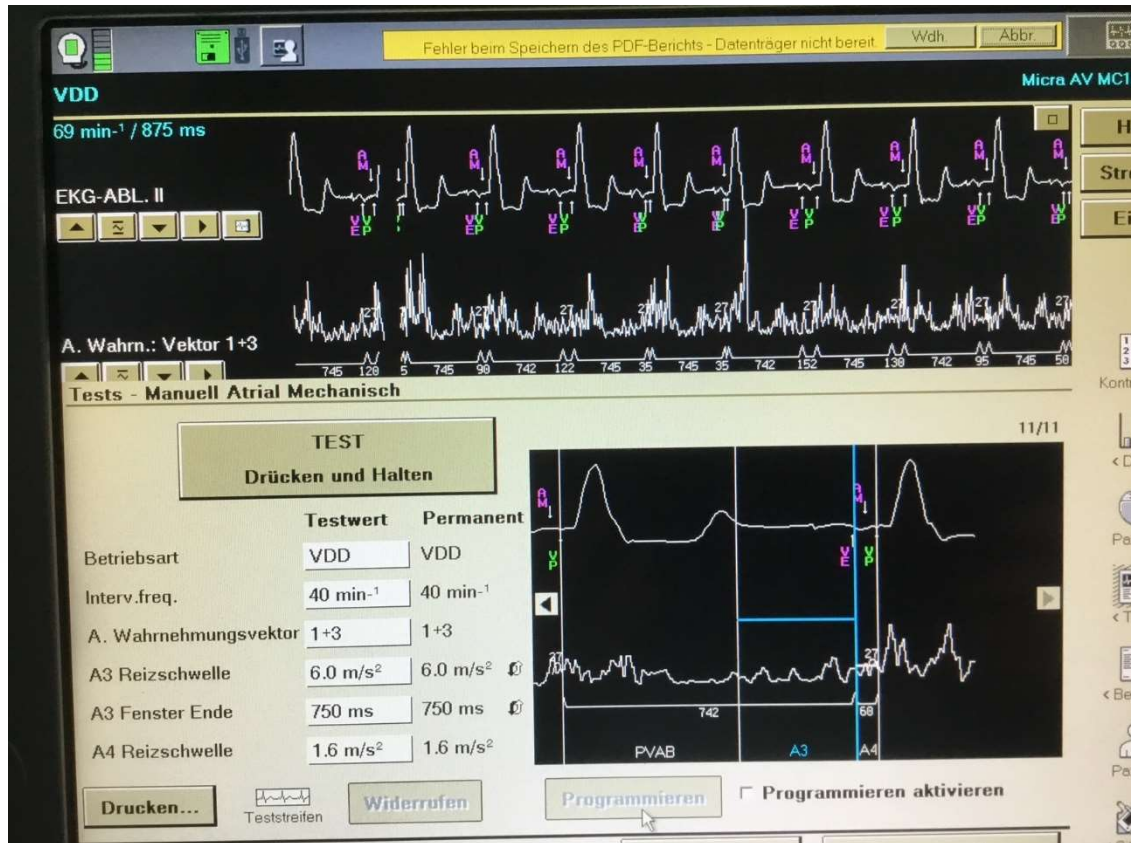
In besten Händen, dem Leben zuliebe.



IMMANUEL KLINIKUM BERNAU
HERZZENTRUM BRANDENBURG



Micra



In besten Händen, dem Leben zuliebe.



IMMANUEL KLINIKUM BERNAU
HERZZENTRUM BRANDENBURG



Extraktion

- Vorab komplikationslose Micra-Implantation bei schrittmacherabhängigem Patienten (AV-Block III°).
- OP in Vollnarkose und in HLM-Bereitschaft - kein TEE bei Z.n. Magen-CA vor 40 Jahren und schwieriger Intubation im vorigen TEE
 - Anlage einer art. und venösen Schleuse rechts femoral
 - Schnittführung links infraclavikulär. Mobilisation des Aggregats. Präparation der Elektroden, Entfernung aller Sleeves. Eindrehen der Schraube der RA-Elektrode. Einbringen von Beacon Liberator Sheaths in die RV- und die RA-Elektrode.
 - Vorbringen des Excimerlaser (14F, 80Hz). Es können alle Elektroden komplikationlos extrahiert werden. Alle Sondenspitzen zur Mikrobiologie.



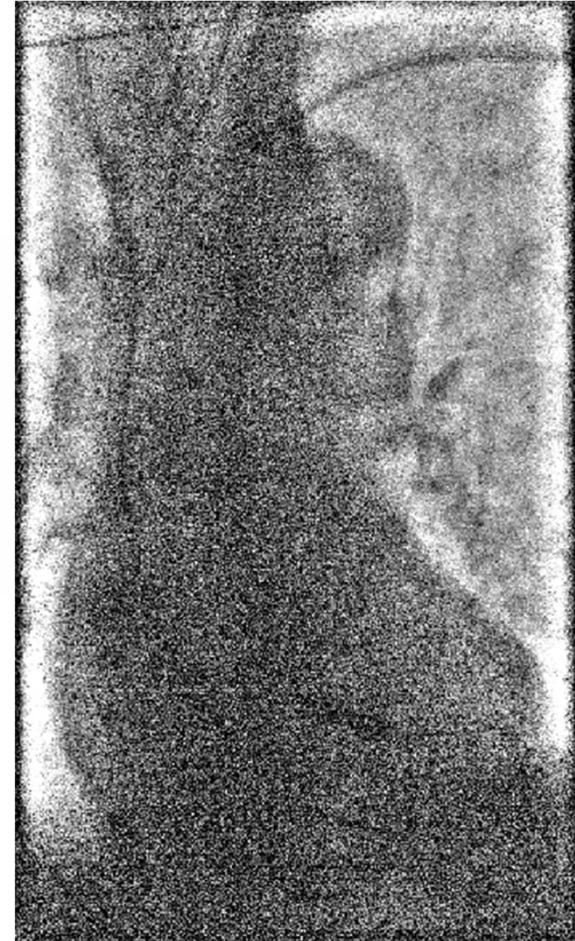
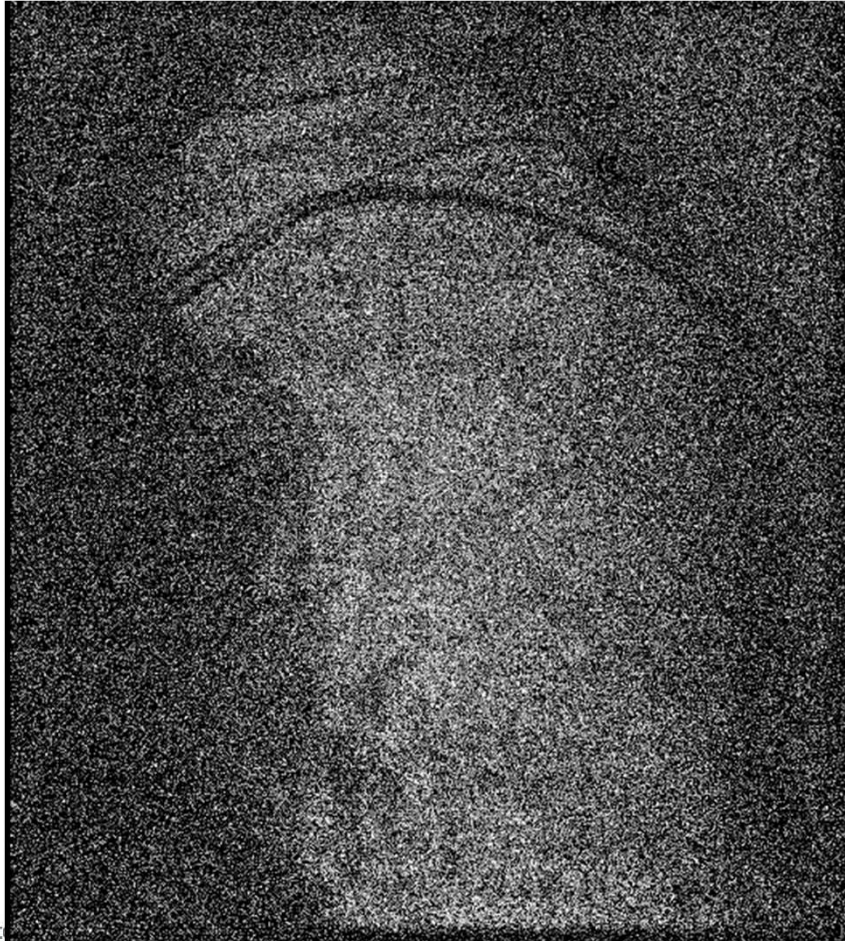IMMANUEL
ALBERTINEN
DIAKONIE

IMMANUEL KLINIKUM BERNAU
HERZZENTRUM BRANDENBURG



MHB
MEDIZINISCHE
HOCHSCHULE
BRANDENBURG

Extraktion



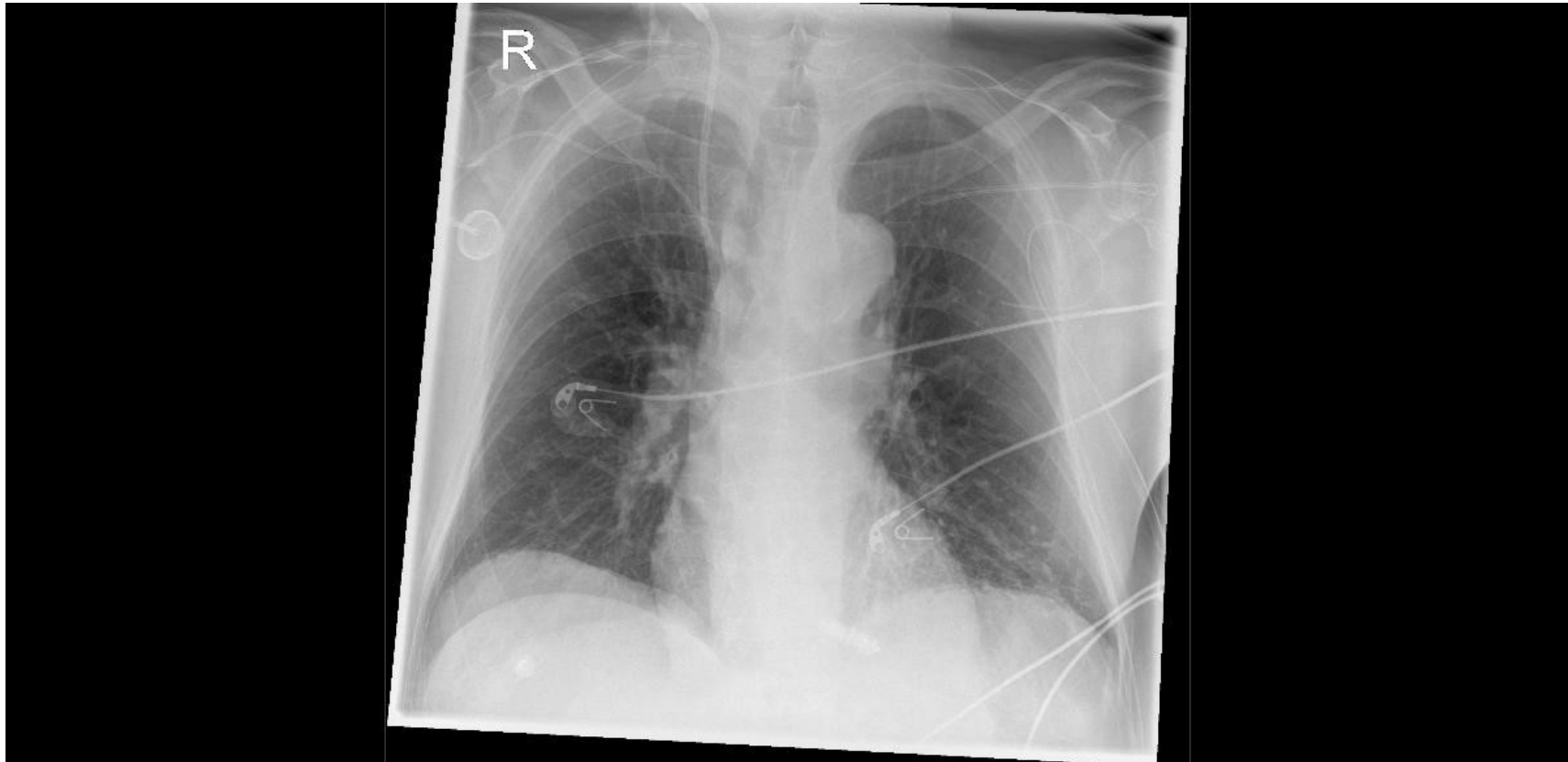In best



IMMANUEL KLINIKUM BERNAU
HERZZENTRUM BRANDENBURG



Röntgen postoperativ



In besten Händen, dem Leben zuliebe.



IMMANUEL KLINIKUM BERNAU
HERZZENTRUM BRANDENBURG



Verlauf

- In den präinterventionellen Blutkulturen zeigte sich kein Keimwachstum
- an den explantierten Sonden sowie in der intraoperativ gewonnenen Gewebeprobe zeigte sich nach 72-stündiger Bebrütung ebenfalls kein Keimwachstum
- kalkulierte orale antibiotische Therapie nach Rücksprache mit unserer Mikrobiologie mit Amoxicillin/Clavulansäure für 7 Tage weiterzuführen
- postinterventionell echokardiografisch leicht bis mittelgradige Trikuspidalklappeninsuffizienz
- Regelrechte Funktion des Micra – überwiegend AV-sequentielle Stimulation



IMMANUEL KLINIKUM BERNAU
HERZZENTRUM BRANDENBURG



Sachkosten

Sachkosten Analyse für Prozedur vom 04.08.2022 mit Explantation und Gegenüberstellung Kosten Micra AV Implantation versus HSM 1K / 2K bei Patient XX geb. XXX

Lieferant	Artikelbezeichnung	SK brutto in €
Biotronik (BIO)	SM Enticos 4 SR 1K	500,00 €
	SM Enticos 4 DR 2K	700,00 €
		Ca. 8.500,00 €
		Ca. 7.800,00 €
		SK brutto in €
Sachkosten für Prozedur vom 04.08.2022 incl. Micra		12.000,00 €
Sachkosten für Prozedur vom 04.08.2022 ohne Micra		3.500,00 €
Sachkosten für Prozedur vom 04.08.2022 incl. SR 1K		4.000,00 €
Sachkosten für Prozedur vom 04.08.2022 incl. DR 2K		4.200,00 €

4.200 € vs 12.000 €

IMMANUEL
ALBERTINEN
DIAKONIE



IMMANUEL KLINIKUM BERNAU
HERZZENTRUM BRANDENBURG



Herzlichen Dank für Ihre Aufmerksamkeit

**In besten Händen,
dem Leben zuliebe.**

In besten Händen, dem Leben zuliebe.