



PHILIPS

Атлас изображений

Атлас изображений
ВСУЗИ
периферических
сосудов

РУ № РЗН 2017/5858 Катетер для внутрисосудистых ультразвуковых исследований

Предисловие

Цель настоящего атласа – предоставить практическое руководство по интерпретации изображений внутрисосудистого ультразвукового исследования (ВСУЗИ) периферических сосудов.

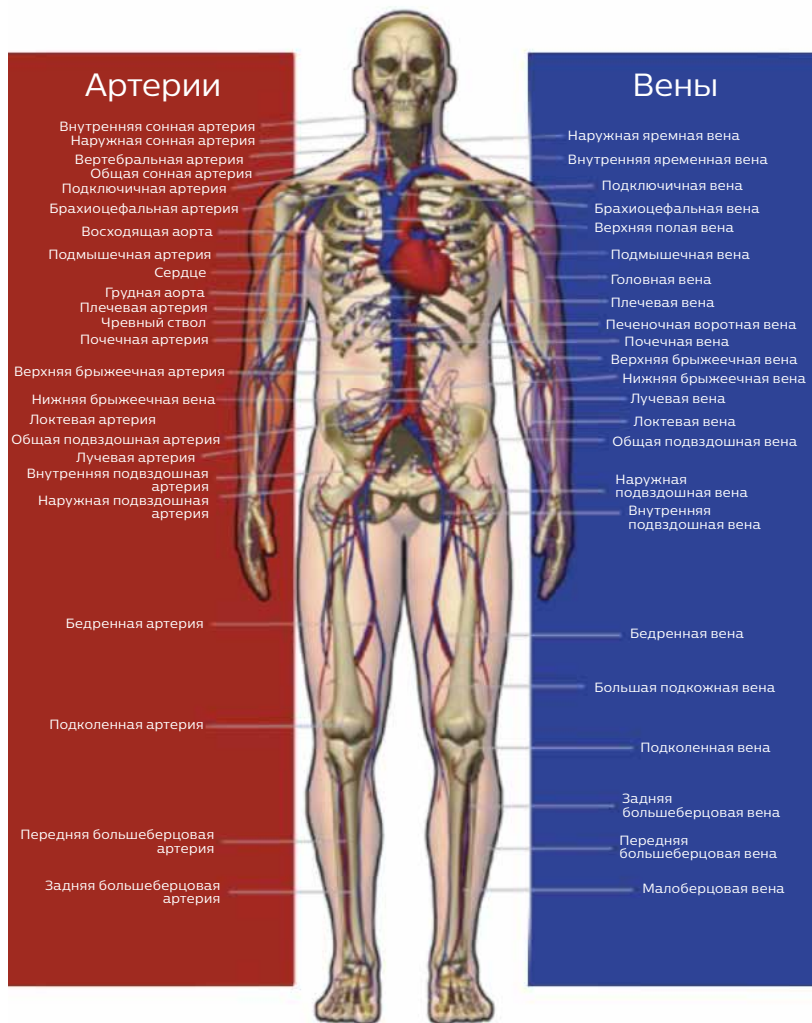
- В различных примерах клинических случаев будут продемонстрированы изображения ВСУЗИ и соответствующие им снимки ангиограммы, КТ или МРТ.
- ВСУЗИ предоставляет визуализацию с углом обзора 360° в режиме реального времени для оказания помощи при клинической оценке заболеваний периферических сосудов.
- Полученный опыт в применении ВСУЗИ позволит врачам и медперсоналу эффективнее анализировать изображения.

Оглавление

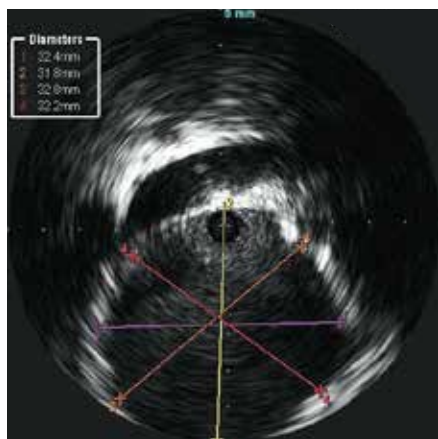
Анатомия	4
Брюшная аорта	5
Аневризма.....	5
Язва.....	9
Подвздошная артерия	15
Стеноз.....	16
Тотальная окклюзия.....	17
Нижняя полая вена	20
Почечная артерия	23
Поверхностная бедренная артерия	25
Грудная аорта	27
Аневризма.....	27
Диссекция.....	32
Повреждение.....	34

Анатомия

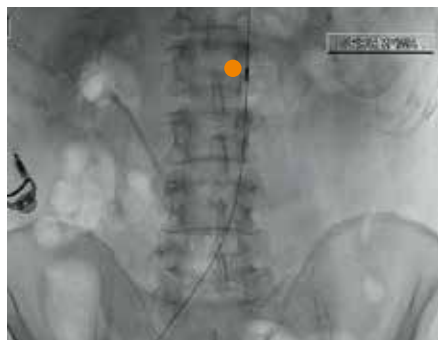Система Кровообращения



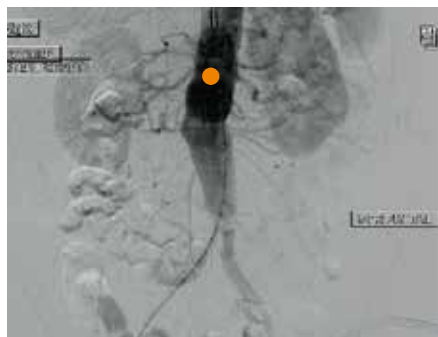Аневризма брюшной аорты



Почечная вена

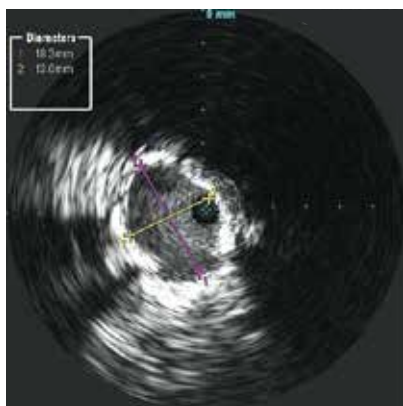


Рентгеноскопическое изображение датчика ВСУЗИ

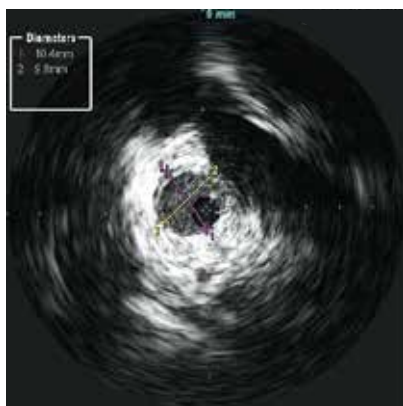
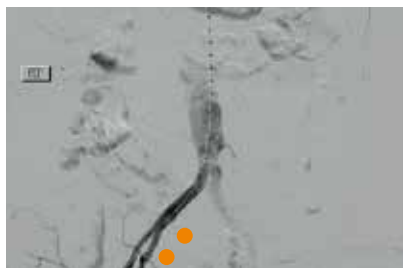


Диаметр инфраренального отдела аорты

Аневризма брюшной аорты

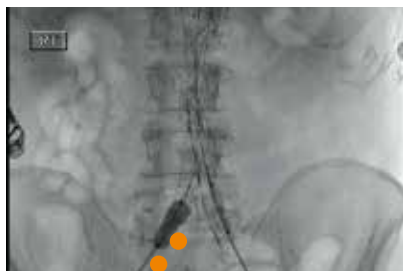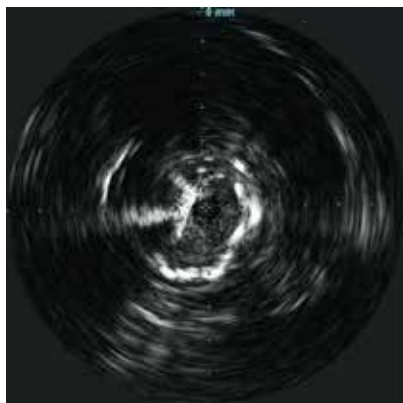


Проксимальный диаметр общей подвздошной артерии

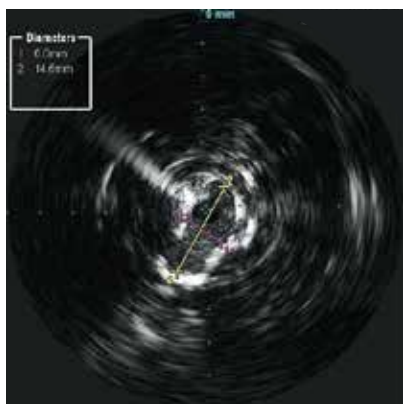


Дистальный диаметр общей подвздошной артерии

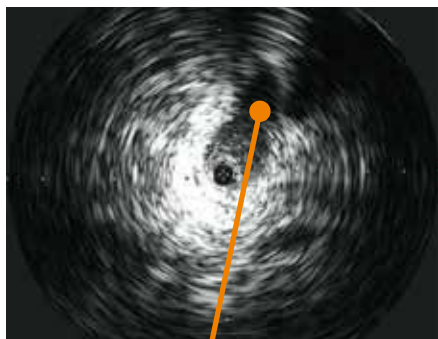
Аневризма брюшной аорты



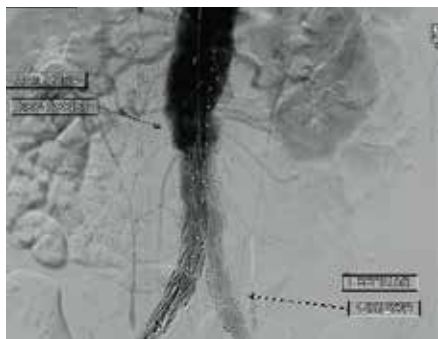
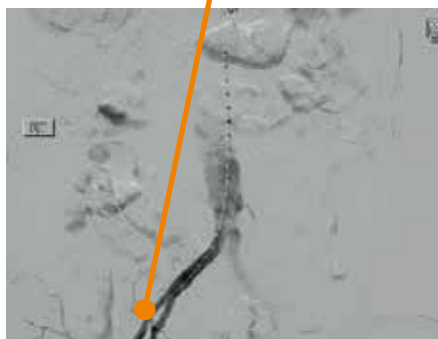
Рентгеноскопическое изображение постдилатационного баллона после ВСУЗИ демонстрирует аномальный просвет



Аневризма брюшной аорты

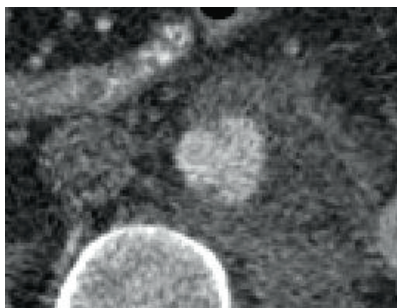


Боковое ответвление
внутренней
подвздошной артерии
(гипогастральная
область)

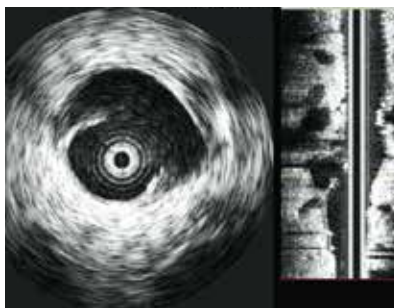


Финальная ангиограмма
после установки
стент-графта

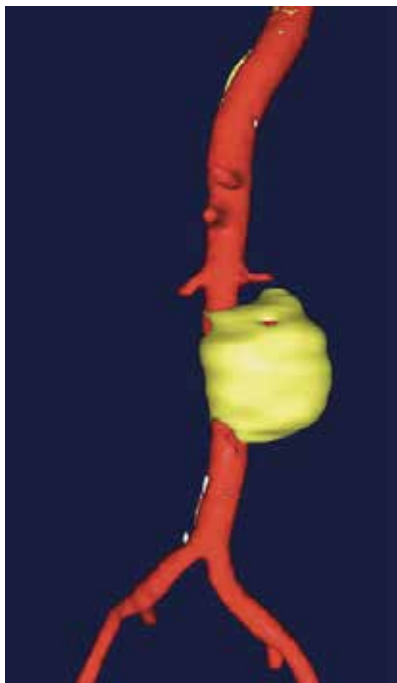
Язва брюшной аорты



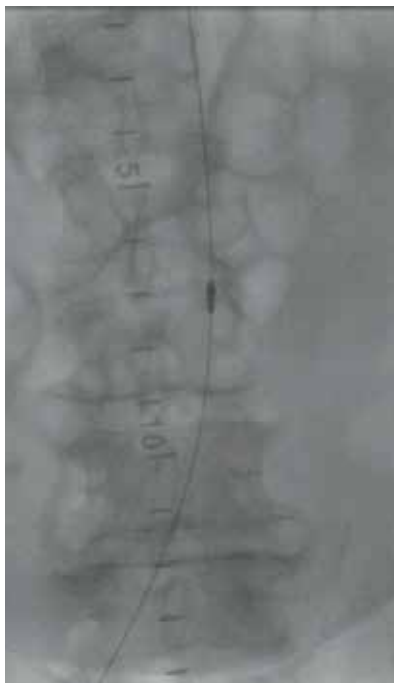
Компьютерная томография на уровне изъязвления



Внутрисосудистая визуализация изъязвления

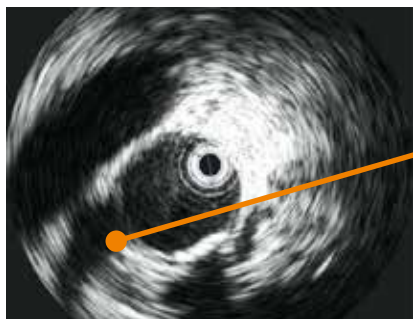


3D реконструкция аневризмы аорты

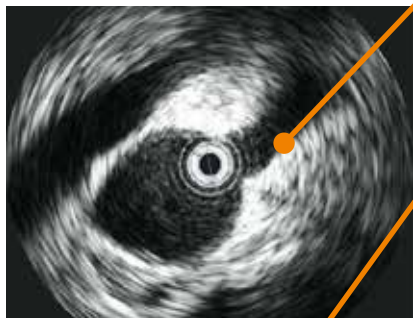


Катетер ВСУЗИ на уровне изъязвления

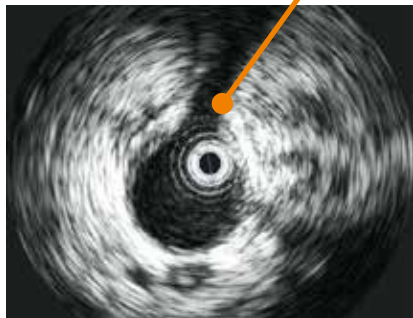Язва брюшной аорты



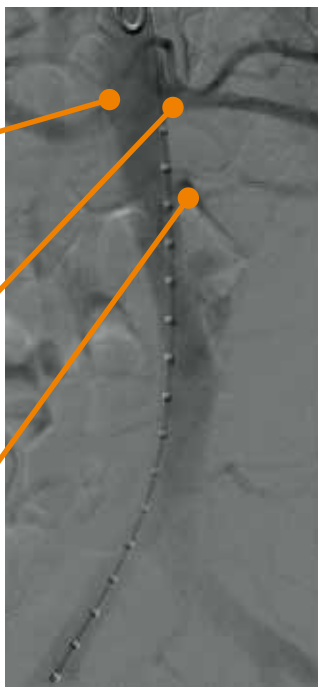
Правая почечная артерия



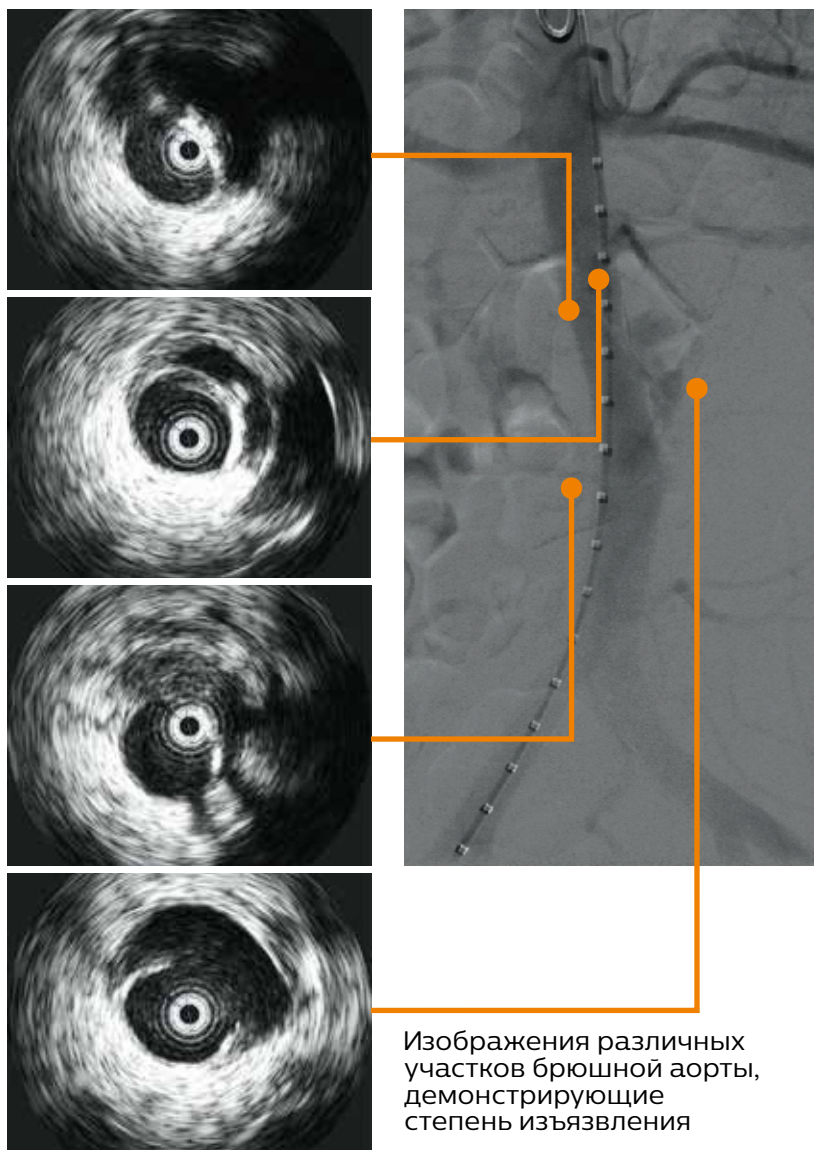
Левая почечная артерия



Добавочная почечная артерия

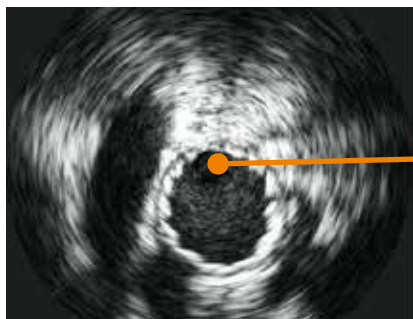


Язва брюшной аорты

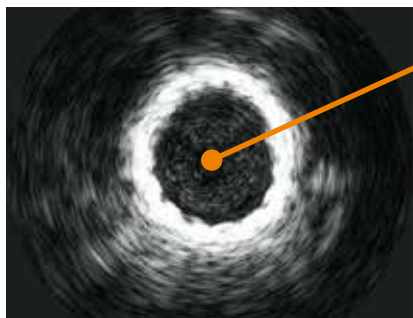


Изображения различных участков брюшной аорты, демонстрирующие степень изъязвления

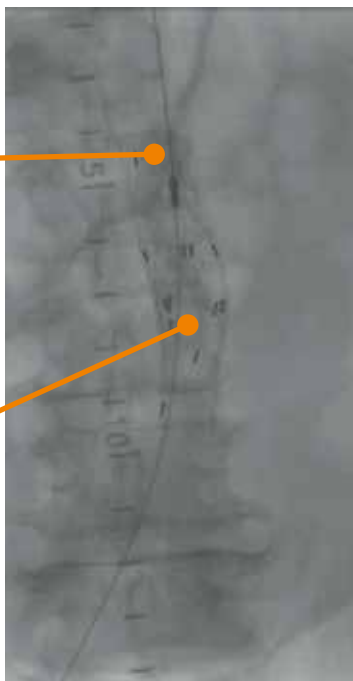Язва брюшной аорты



Стент-графт

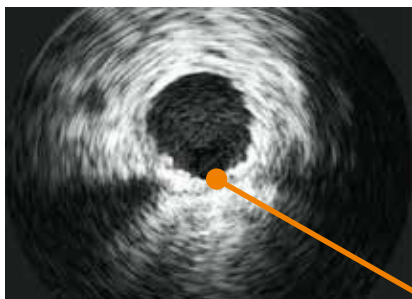

Стент-графт (наложение)

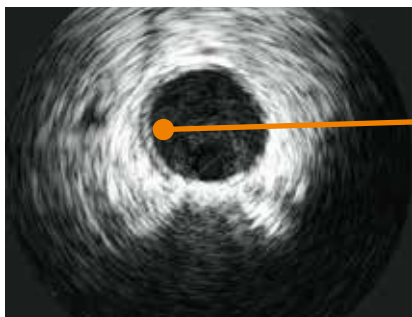


Удлинительные манжеты для стент-графта

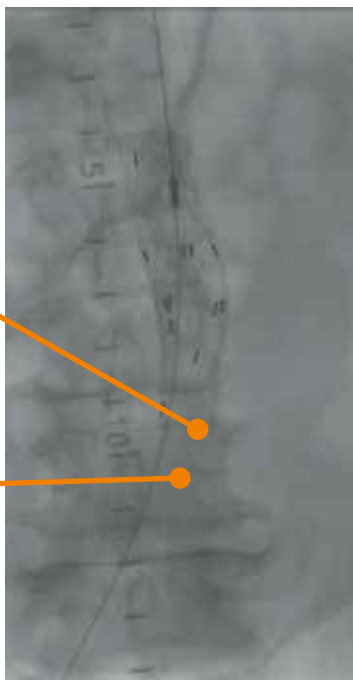
Язва брюшной аорты



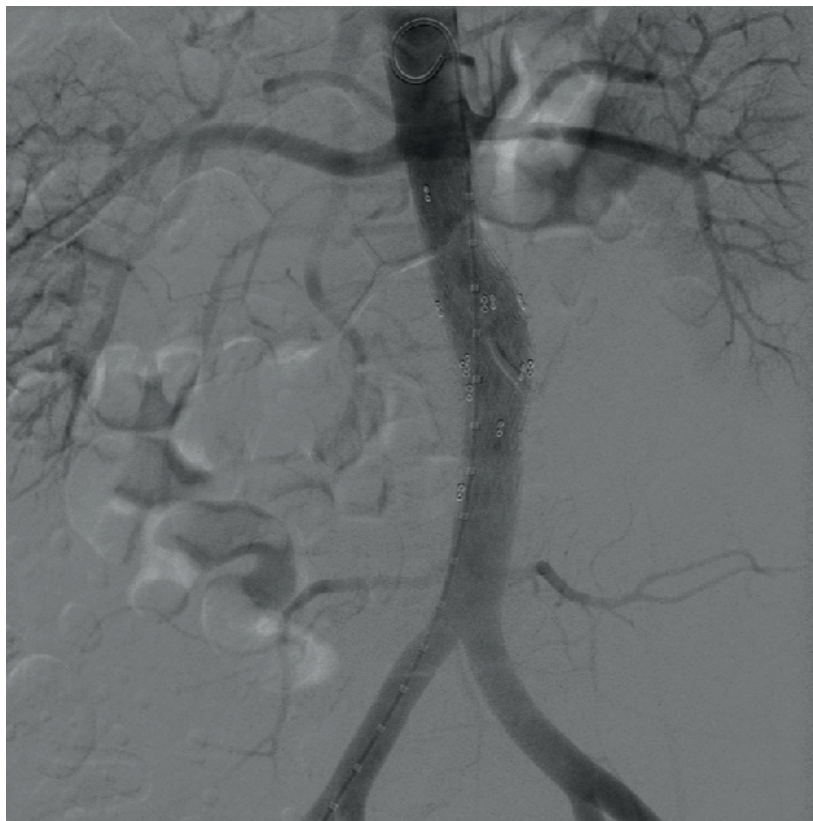
Стент-графт
с дистальным концом



Дистальный отдел аорты
за пределами стент-графта

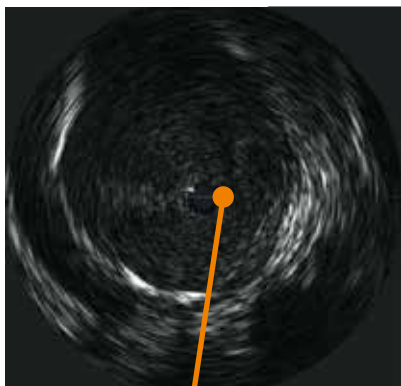


Язва брюшной аорты

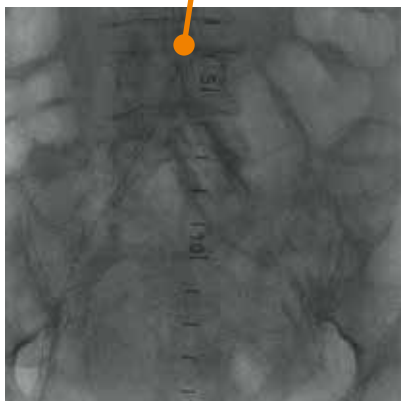


Финальная ангиограмма

Подвздошная артерия

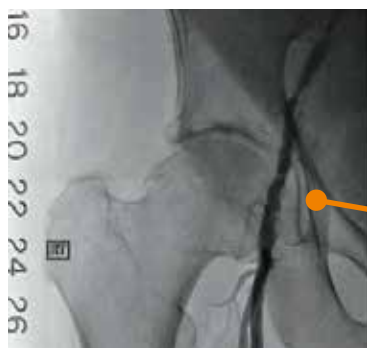

Катетер ВСУЗИ
выглядит черным
на изображениях ВСУЗИ

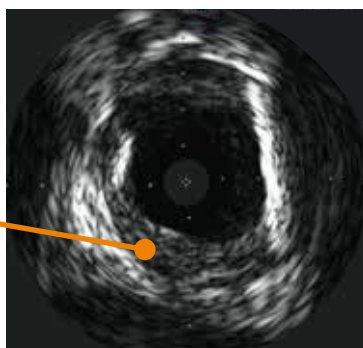


Датчик ВСУЗИ
рентгенконтрастен во
время флюороскопии

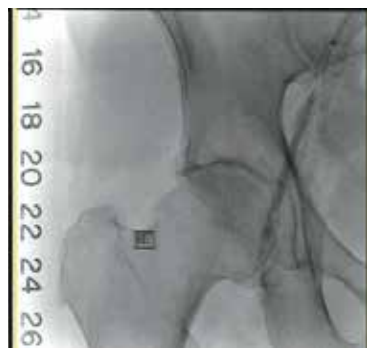Стеноз подвздошной артерии



Стеноз правой наружной подвздошной артерии

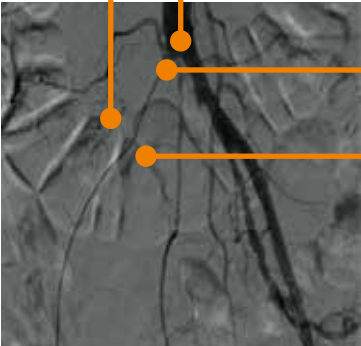
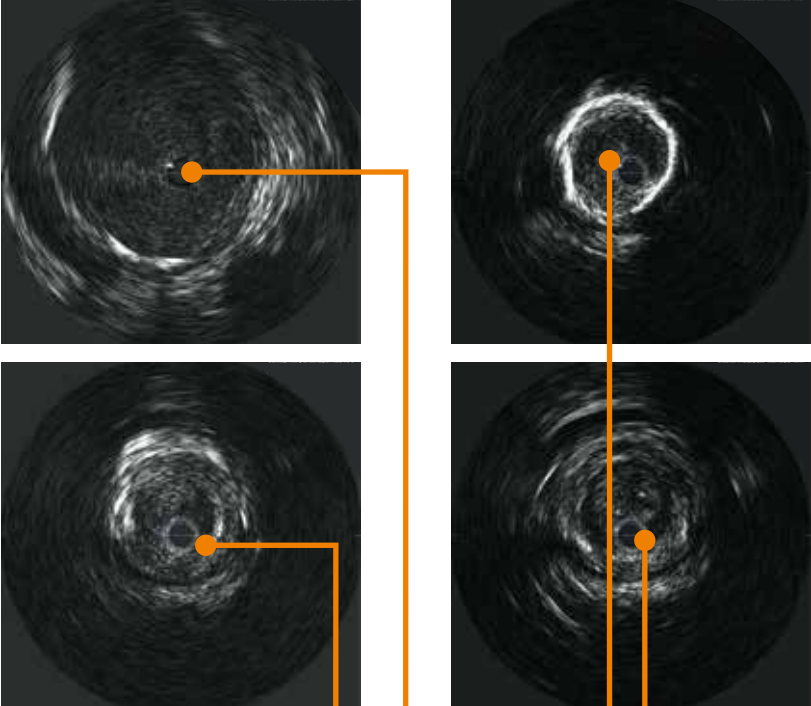


Бляшка внутри сосуда



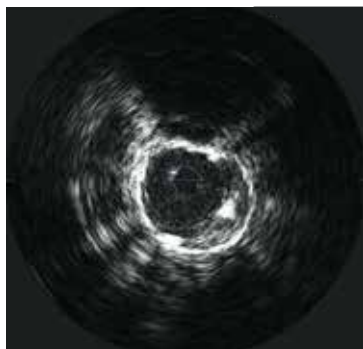
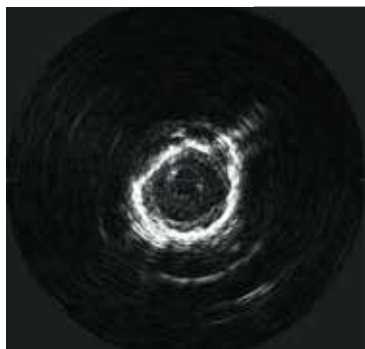
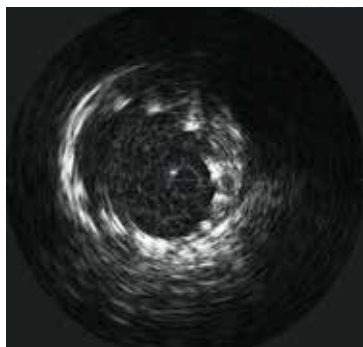
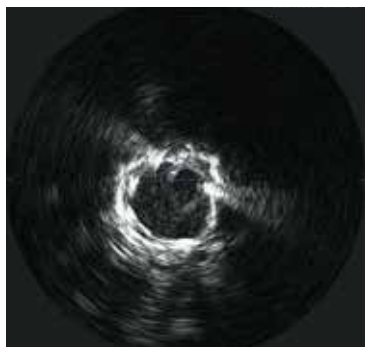
Раздувание баллона

Окклюзия подвздошной артерии

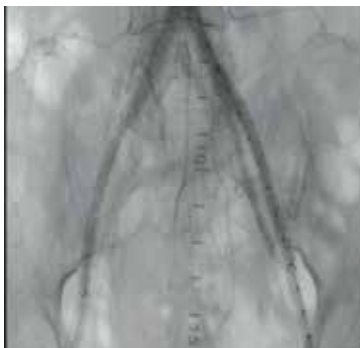

Весь путь катетера внутри сосуда на изображениях ВСУЗИ

Окклюзия подвздошной артерии

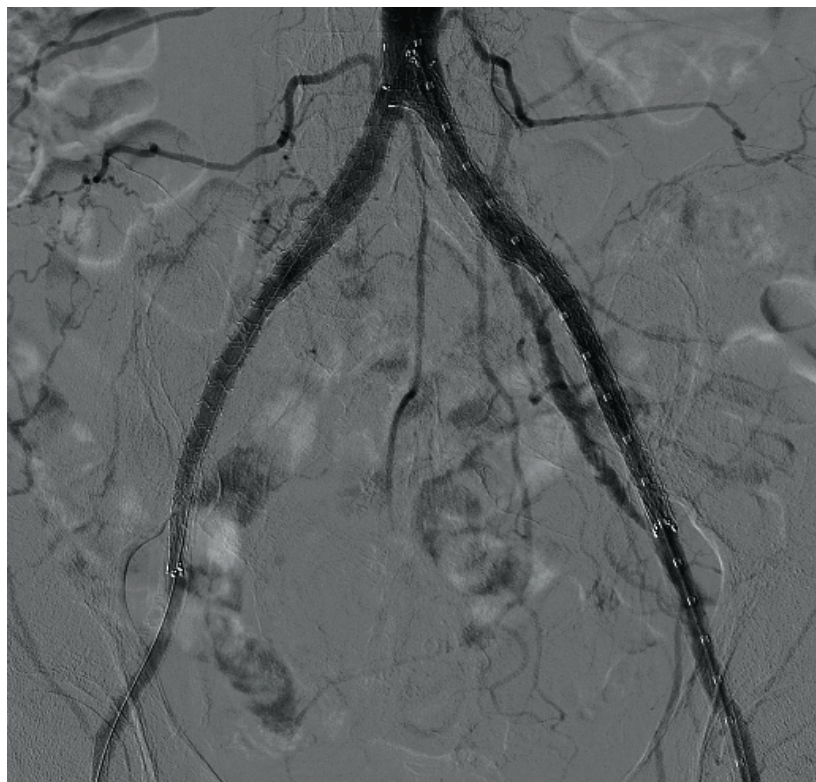


Каркасы стентов на ВСУЗИ



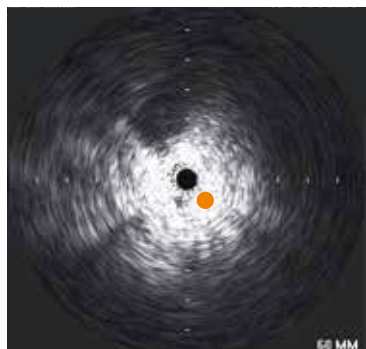
Ангиограмма и изображения ВСУЗИ после установки стентов для восстановления кровотока в правой ноге

Окклюзия подвздошной артерии

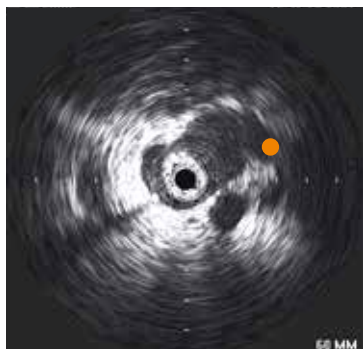


Финальная ангиограмма

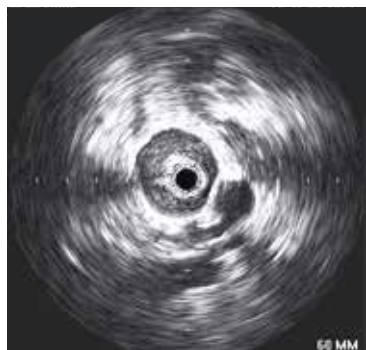Нижняя полая вена



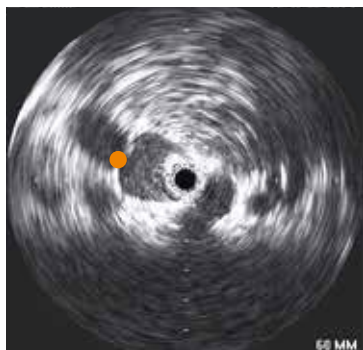
Интродьюсер



Бедренная вена

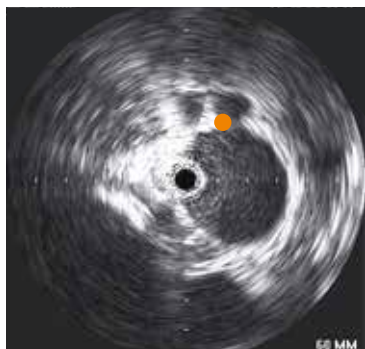

Наружная
подвздошная вена

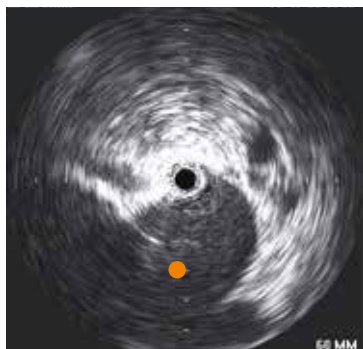


Гипогастральная вена

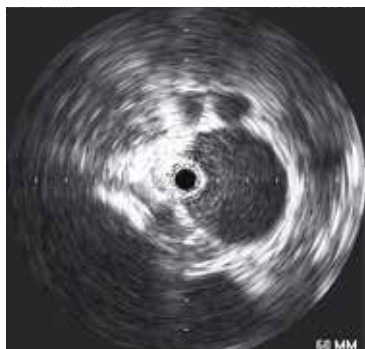Нижняя полая вена



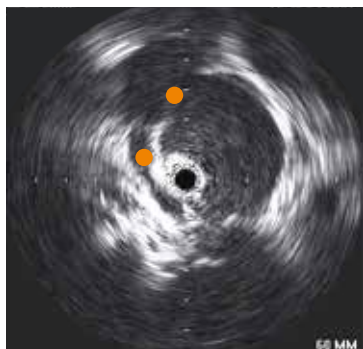
Общая подвздошная вена



Начало полой вены

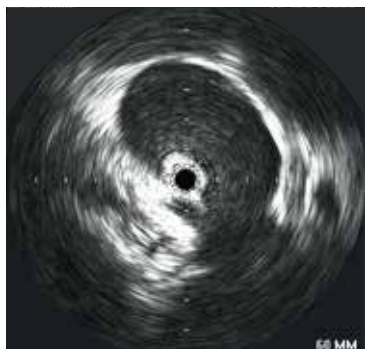

Нижняя полая вена

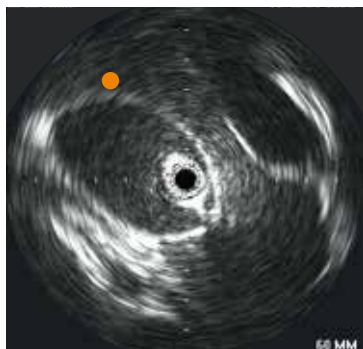


Правая почечная вена
и пересекающая её
почечная артерия

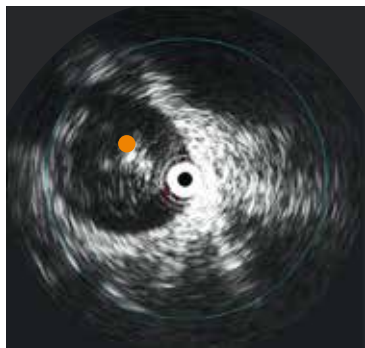
Нижняя полая вена



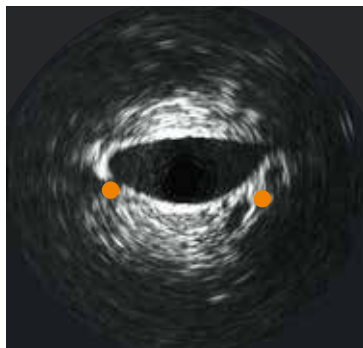
Почечная вена



Печень

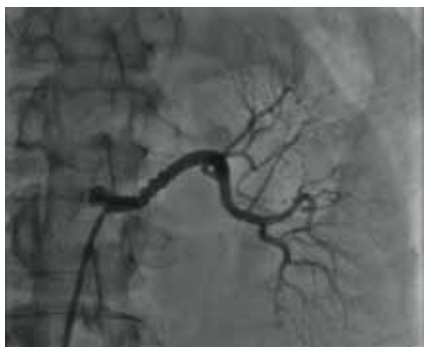

Тромб в полой вене

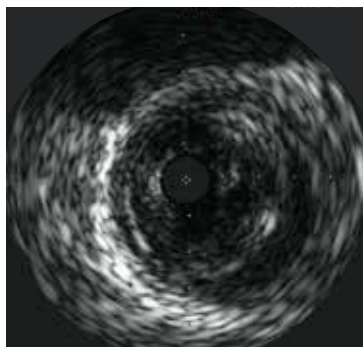


Пациент с ожирением
с уплощенной
НПВ и мелкими
почечными венами

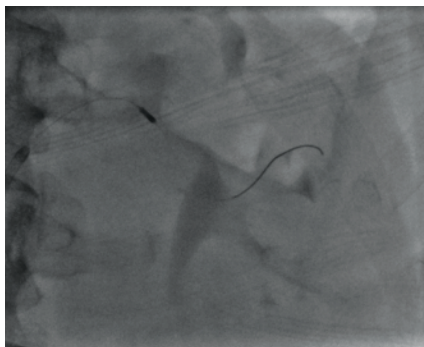
Почечная артерия



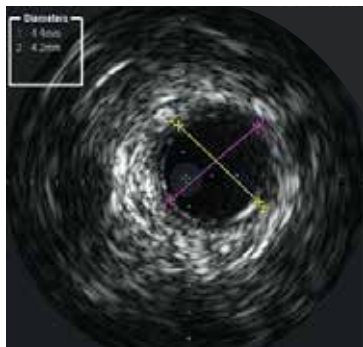
ФМД (фибромышечная дисплазия) левой почечной артерии



ВСУЗИ гиперплазии

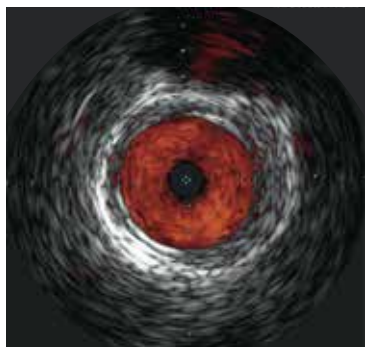


Рентгеноскопия катетера ВСУЗИ

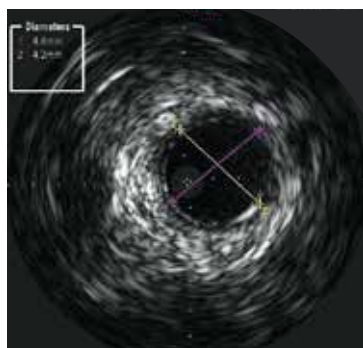


Измерение диаметра сосуда

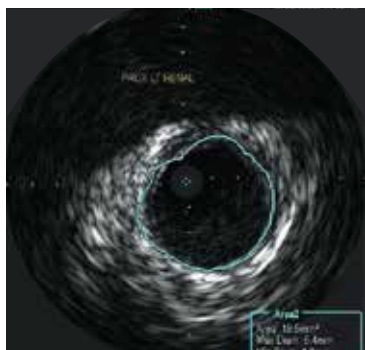
Почечная артерия



Режим визуализации кровотока ChromaFlo ВСУЗИ

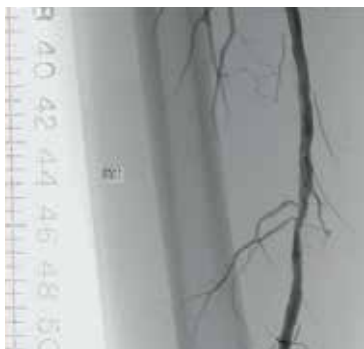


Измерение диаметра

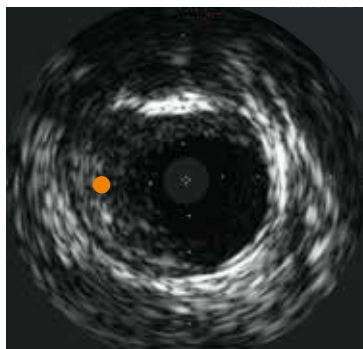


Измерение площади

Поверхностная бедренная артерия



Ангиограмма перед
вмешательством

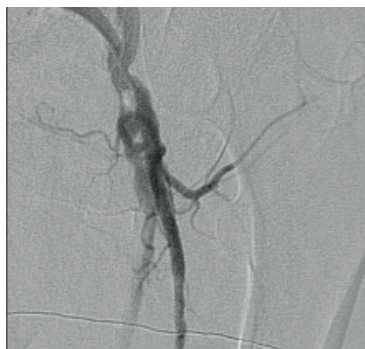

Морфология бляшки

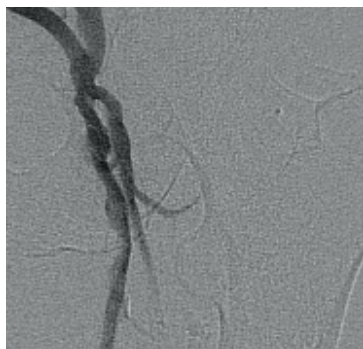


Баллонная ангиопластика

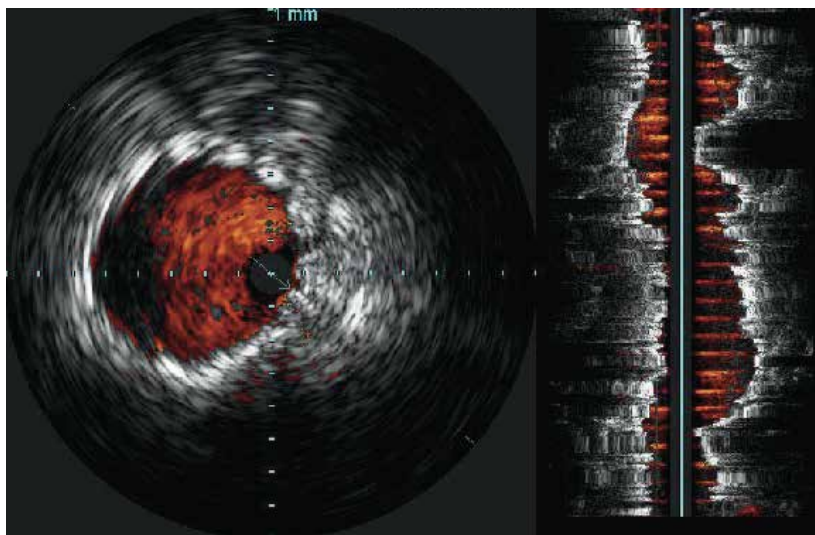
Поверхностная бедренная артерия



Ангиограмма
проксимального стеноза

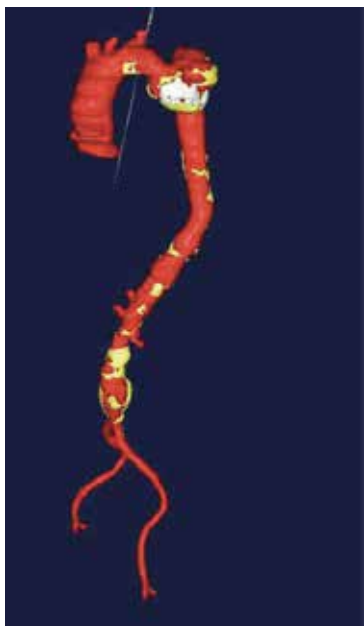

Ангиограмма после
стентирования

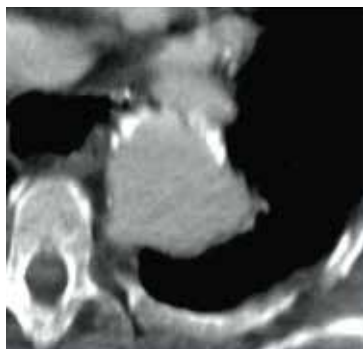


Изображения, полученные в режиме визуализации
кровотока ChromaFlo, после стентирования

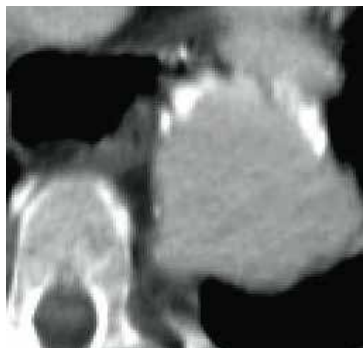
Аневризма грудной аорты



3D реконструкция

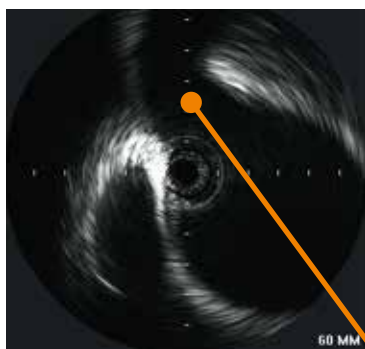


КТ левой подключичной
артерии

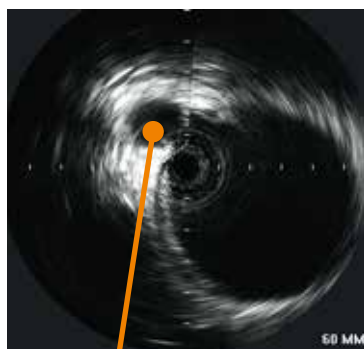


КТ аневризмы

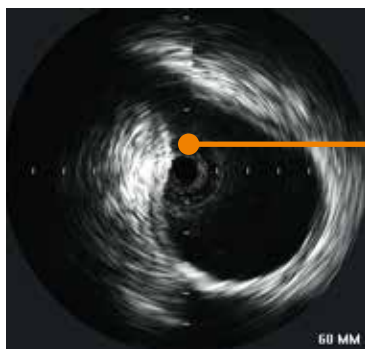
Аневризма грудной аорты



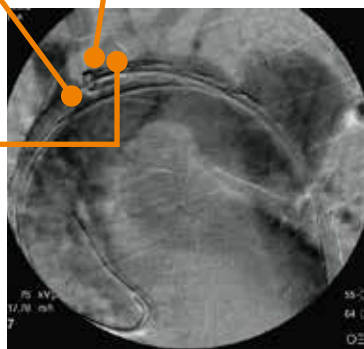
Безымянные
артерия и вена



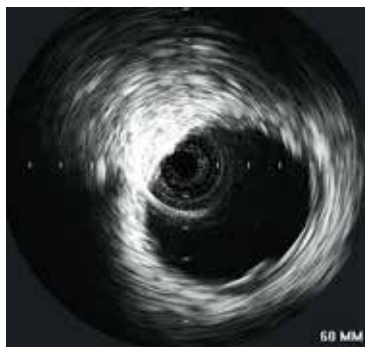Сонная артерия



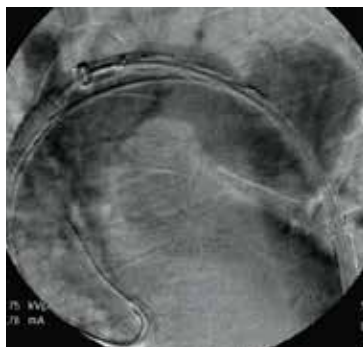
Левая подключичная
артерия



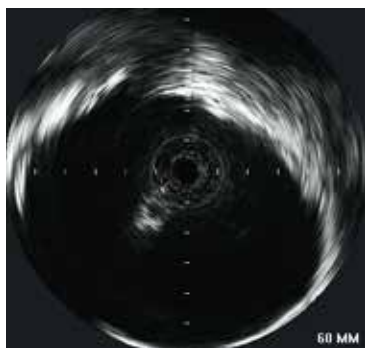
Аневризма грудной аорты



ВСУЗИ проксимального отдела

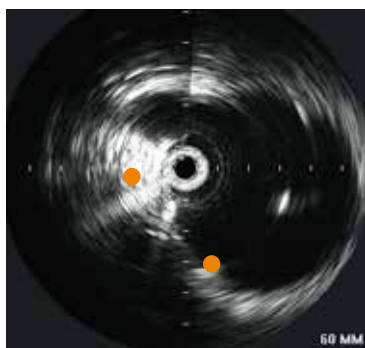


Ангиограмма, демонстрирующая контрастное заполнение аневризмы грудной аорты

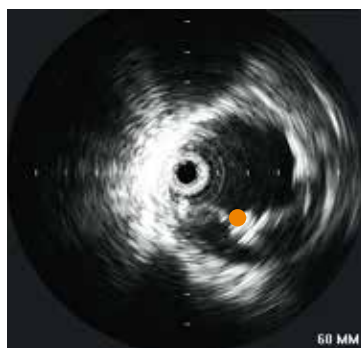

ВСУЗИ аневризмы грудной аорты

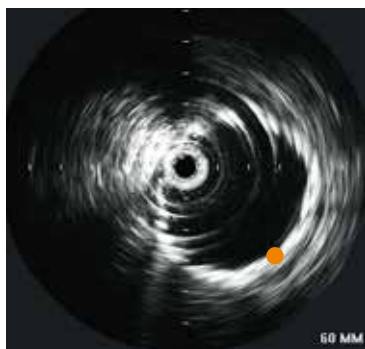Аневризма грудной аорты



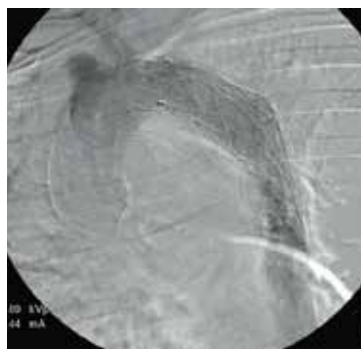
Оголенные каркасы
на уровне левой
сонной артерии



Пример разворачивания
стент-графта

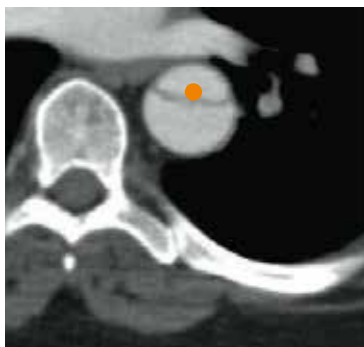

Отображение стент-
графта на ВСУЗИ со
шкалой градаций серого

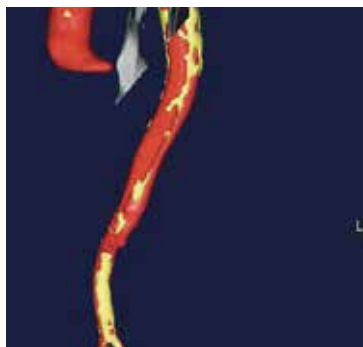


Постангиограмма

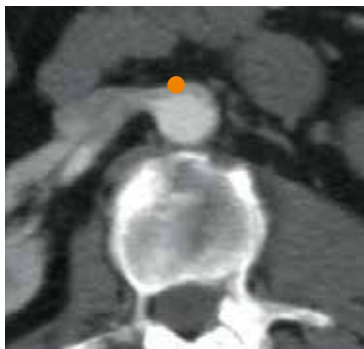Аневризма грудной аорты



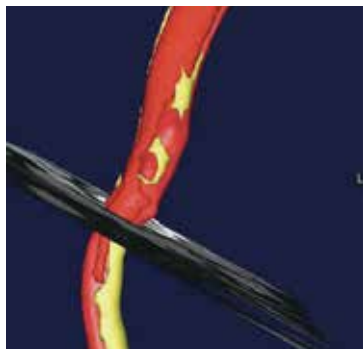
Отображение диссекции на компьютерной томографии



3D реконструкция со срезом в плоскости диссекции

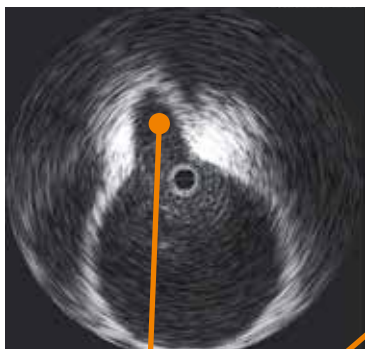


Компьютерная томография демонстрирует диссекцию, простирающуюся до уровня почечной артерии

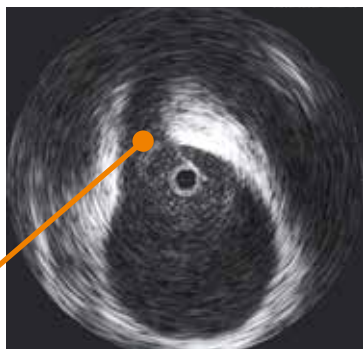


3D реконструкция со срезом в области почечной артерии

Диссекция грудной аорты



Левая сонная артерия

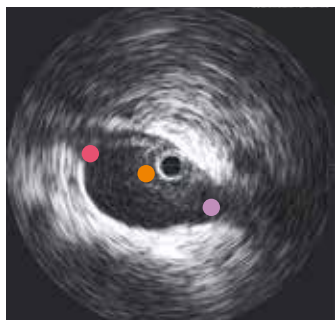
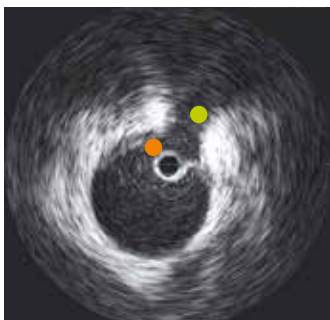
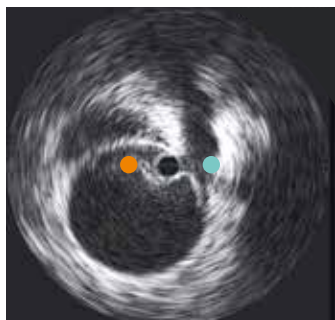
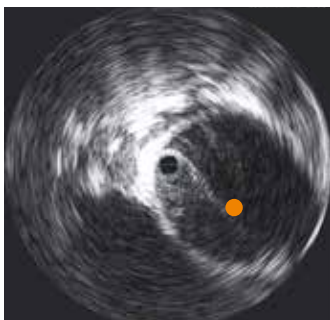
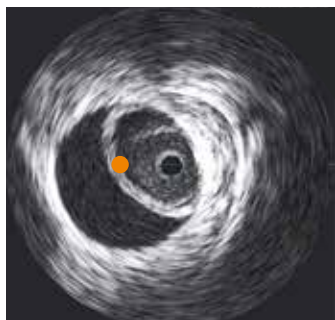


Левая подключичная артерия



Ангиограмма
с установленным
катетером для
доставки торакального
стент-графта

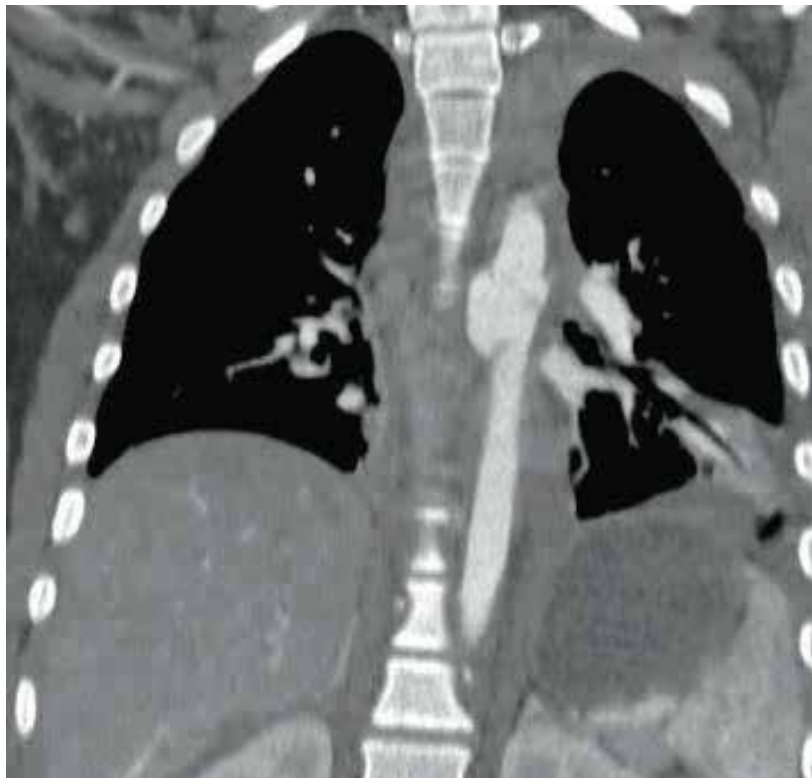Диссекция грудной аорты



- Диссекция
- Боковое ответвление
чревной стволы
- Боковое ответвление
верхней брыжеечной
артерии
- Правая почечная артерия
- Левая почечная артерия

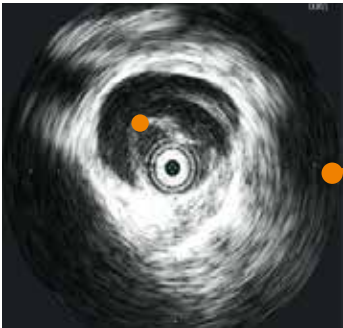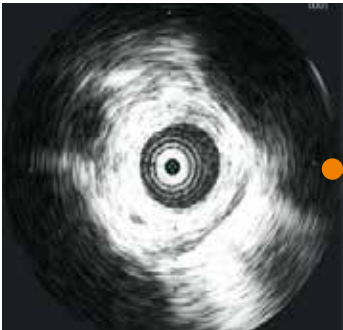Повреждение грудной аорты

Эндоваскулярное лечение травмы грудной аорты

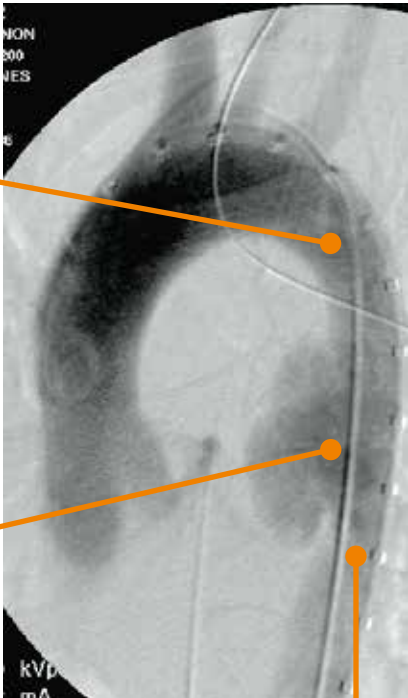
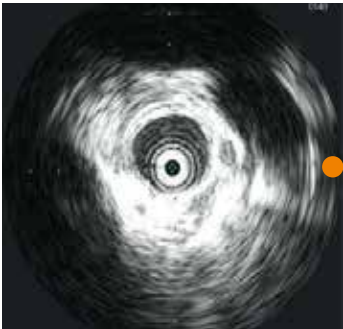

МРТ разрыва грудной аорты

Повреждение грудной аорты

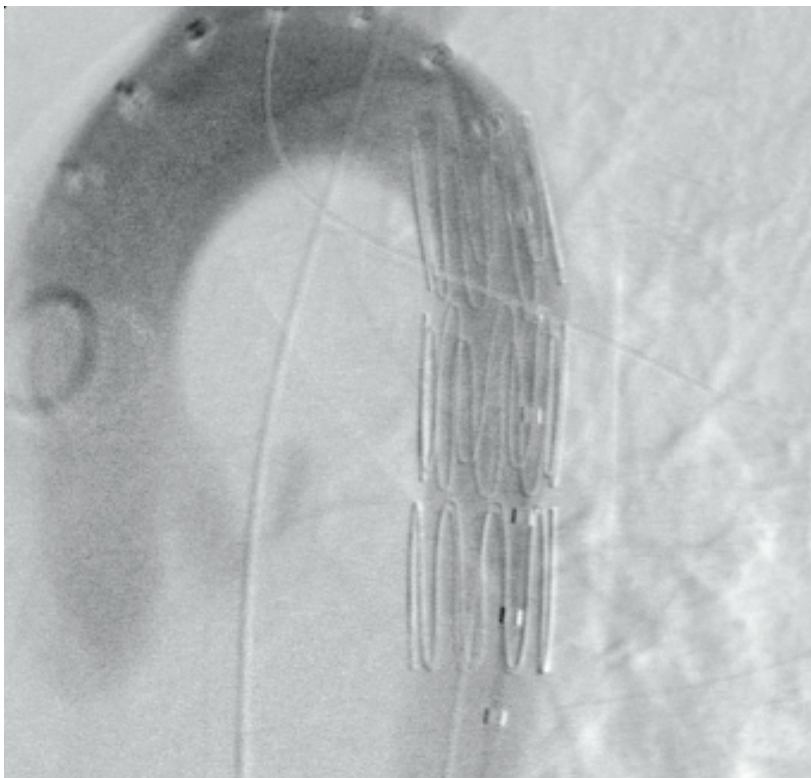


Диссекция



Ангиограмма грудной аорты с соответствующими ей изображениями ВСУЗИ

Повреждение грудной аорты



Постангиограмма, демонстрирующая результаты эндоваскулярного лечения с помощью стент-графта



© 2022 Koninklijke Philips N.V.

Все права защищены. Торговые знаки являются собственностью компании Koninklijke Philips N.V. или их соответствующих владельцев.

Philips

13, ул. Сергея Макеева, Москва, 123022,

<https://www.philips.ru/healthcare/solutions/interventional-devices-and-therapies>

600482-001/LC